

Migdolų rūgšties poveikis aknės pakenktai veido odai

Enrika Čepukova

SMK Aukštoji mokykla

Zita Gierasimovič

Vilniaus universiteto Medicinos fakulteto Sveikatos mokslų institutas

SMK Aukštoji mokykla

Santrauka. Tobulėjant kosmetologijos procedūrų technologijoms, atsirandant naujų medžiagų ir įrangos, žmogaus kūno estetinė išvaizda tobulėja. Probleminė riebi veido oda sukelia psichologinį diskomfortą ir turi įtakos žmonių gyvenimo kokybei, blogina socialinę ir emocinę savijautą. Riebios veido odos problemos yra seborėjinis dermatitas, aknė.

Tyrimo tikslas. Įvertinti migdolų rūgšties poveikį aknės pakenktai veido odai.

Metodai. Mišrus būdas. Tyrimas atliktas 2023 m. vasario–balandžio mėn. Tikslinės atrankos būdu pasirinkta 23 metų tyrimo dalyvė. Tyrimui taikytas lyginamosios analizės metodas, vertinant veido odos parametrus po kas antros procedūros. Stebėjimo metodu odos pokyčiai vertinti diagnostikos aparatu WOOD LAMP. Testavimo metodas pasirinktas matuojant aknės paplitimo lygį epidermyje. Kliento 4 skyrių kortelė naudota anamnezei surinkti, nagrinėta: namuose naudojamos kosmetinės priemonės, gyvenimo būdas, sveikatos ir odos būklė.

Tyrimo rezultatai. Po procedūrų kurso nustatytas mažesnis odos uždegimo lygis, mažesnis odos jautrumas, mažiau bėrimų ir pigmentinių dėmių, vos pastebimi smulkūs kapiliarai, didesniuose veido plotuose išvystyti sutrūkinėjusių kapiliarų tinklas.

Išvados. Migdolų rūgštis efektyviai mažina uždegiminius procesus aknės pakenktoje veido odoje, skatina odą greičiau regeneruotis, nesukelia stiprios odos nekrozės. Veido centrinėje dalyje ženkliai sumažėjo bėrimo elementų, uždegiminio odos ploto.

Reikšminiai žodžiai: aknės bakterija, probleminė veido oda, migdolų rūgštis.

THE EFFECT OF MANDELIC ACID ON ACNE-AFFECTED FACIAL SKIN

Abstract. As the technology of cosmetology procedures advances, new substances and hardware appear, the aesthetic meaning of the human body improves. Problematic oily facial skin causes psychological discomfort and affects people's quality of life, worsening their social and emotional wellbeing. Problems with oily facial skin include seborrheic dermatitis, acne.

The aim of the study. To evaluate the effect of mandelic acid on facial skin affected by acne.

Methods. Mixed method. The study was conducted in February - April 2023. A 23-year-old research participant was selected through targeted selection. The study applied: the method of comparative analysis in assessing facial skin parameters every second procedure. The monitoring method was chosen by evaluating skin changes with the help of the diagnostic device WOOD LAMP. The testing method was chosen by measuring the level of acne prevalence in the epidermis. The client's 4-chapter card was used to collect anamnesis; the use of cosmetic products at home, lifestyle, health and skin condition were examined.

Results. After a course of procedures, a lower level of skin inflammation, skin sensitivity, fewer rashes and pigment spots, small capillaries are barely noticeable, only a network of cracked capillaries can be seen in larger areas of the face.

Conclusions. Mandelic acids effectively reduce inflammatory processes in facial skin affected by acne, promote faster skin regeneration, and do not cause severe skin necrosis. In the central part of the face, the elements of the rash and the inflammatory area of the skin decreased significantly.

Keywords: acne bacteria, problematic facial skin, mandelic acid.

Įvadas

Kiekvieno žmogaus anatomija ir fiziologija vienoda, bet skiriasi riebalinių liaukų intensyvumas, odos būklė yra skirtinga, oda gali būti linkusi nekaupti riebalų ar saugoti drėgmės lygį. Atsižvelgiant į tai, oda skirstoma į tipus, kuriuos atpažįstame pagal odos spalvą, porų dydį, odos storumą, riebalų lygį odoje ir jų išsidėstymą, odos užterštumą bei jautrumą [1]. Percinamuoju vasaros–žiemos laikotarpiu dauguma moterų žino, kaip prižiūrėti probleminę veido odą [2].

Probleminei, riebiai odai būdingi požymiai: išsiplėtusios poros, riebumas ir blizgumas dėl per didelės odos riebalų sekrecijos. Riebiai odai būdingos didelės ir gerai matomos poros T zonoje (kaktos, nosies ir smakro srityje) [3]. Kuo labiau poros matomos skruostų srityje, tuo oda yra riebesnė, o porų dydis yra indikatorius, kuris rodo giliau esančių liaukų aktyvumą.

Riebios veido odos problemos yra seborėjinis dermatitas, aknė [4, 5].

Jautri veido oda pasižymi tempimo jausmu, niežuliu, dilgčiojimu [6], būdinga eritema [7]. Jautriai veido odai aknė, uždegiminiai veido bėrimai yra intensyvesni nei kitiems veido odos tipams, įtakos tam turi naudojamose kosmetinės priemonės, stresas, menstruacinis laikotarpis [8, 9].

Senstanti veido oda kenčia nuo progresuojančio morfologinio ir fiziologinio pokyčio, pasireiškia pirmieji senėjimo procesai. Odos senėjimui įtakos turi egzogeniniai ir endogeniniai veiksniai [10]. Endogeniniam senėjimui priskiriami genetiniai veiksniai ir endokrininės sistemos pokyčiai [11]. Odos senėjimas yra natūralus procesas, epidermio apykaitos proceso greitis sulėtėja, sumažėja kolageno kiekis (bendras kolageno kiekis viename odos paviršiaus plote mažėja maždaug 1 proc. per metus), odos pokyčiai sutampa su lėtesniu žaizdų gijimo procesu.

Bėrimai ir jų klasifikacija. Pagal bėrimų išvaizdą išskiriami: netuštuminiai ir tuštuminiai (ertminiai) bėrimai. Pagal bėrimų atsiradimo pobūdį išskiriami pirminiai ir antriniai bėrimai.

Pirminiai netuštuminiai bėrimai. Dėmė, dėmelė (lot. *macula*); papulė (lot. *papula*) – atsiranda, kai užsikimša plauko folikulas, o procesas plinta į kitus odos sluoksnius. Plokštelė (lot. *plaque*); pūslė (lot. *urtica*); mazgas (lot. *nodus*); mazgelis (lot. *nodulus*) – dažniausiai sudaro labai didelį uždegiminį procesą giliuosiuose odos sluoksniuose.

Tuštuminiai (ertminiai) bėrimai: pūslėlė (lot. *vesicula*), pūslė (lot. *bulla*); pūlinukas (lot. *pustula*).

Antriniai bėrimai. Skiriami šie antriniai bėrimai: pleiskanos (lot. *squamae*); šašas (lot. *crusta*); erozija (lot. *erosio*); nukasymas (lot. *excoriatio*); opa (lot. *ulcus*); įtrūkimas (lot. *fissura*); randas (lot. *cicatrix*); odos atrofija; lichenifikacija [12, 13].

Svarbu nustatyti bėrimų dydį (skersmenį), pavyzdžiui, mažesnis nei 5 mm (žirnio dydžio): dėmelė, mazgelis, pūslėlė, papulė; didesnis nei 5 mm: dėmė, mazgas, pūslė, plokštelė.

Daugelis bendrų bėrimų yra trumpalaikės reakcijos į hormoninius ir aplinkos veiksnius, tokius kaip bakterijos, virusai ir grybeliai, karštis, neoplastinės, genetinės, medžiagų apykaitos ir mitybos ligos [13, 14].

Paprastieji spuogai (Acne vulgaris) – tai vienas labiausiai paplitusių aknės tipų [15]. *Acne vulgaris* – odos riebalų liaukos ir viršutinės plauko folikulo dalies uždegimas. Bendrinis šios odos ligos pavadinimas – aknė – dažniausiai apibrėžia spuoguoatą, inkštiruotą odą, kuri būna įvairaus sunkumo [16, 17]. Aknė būdinga asmenims, sulaukusiems 25–40 metų, tai vadinama vėlyvąja akne. Šiam aknės tipui būdingi uždegiminiai uždari ir atviri komedonai, papulės, pustulės, cistos, mazgai. Paprastoji aknė sukelia psichologinę įtampą, žmonės jaučiasi pažeidžiami ir prasčiau vertina savo sveikatą. Aknės sunkumas vertinamas laipsniais: I laipsnis – keletas uždaru ar atvirų komedonų, II laipsnis – uždari ar atviri komedonai, keletas papulių ir pustulių, III laipsnis – daug komedonų, papulių ir pustulių, IV laipsnis – stipri uždegiminė aknė: komedonai, papulės, pustulės ir mazgai [16, 18]. Aknė pagal sunkumo laipsnį dažniausiai skirstoma į lengvą, vidutinio sunkumo ir sunkią. Lengva aknė pasireiškia nedideliu neuždegiminių elementų kiekiu – uždari bei atviri komedonai ir keletas papulių ar pustulių arba jų išvis nėra, tai atitinka I laipsnio aknę. Vidutinio sunkumo aknė pasireiškia daugiau papulių bei pustulių, didesniais komedonais, gali būti šiek tiek cistų ar randelių. Esant sunkiai aknei, atsiranda mazgų, cistų [19].

Riebalinių liaukų veiklos sutrikimai apima ne tik *acne vulgaris*, bet gali sukelti ir rožinę, seborėją, seborėjinį dermatitą, kserozę ir steatozę. Taip pat gali išsivystyti navikai: riebalinė adenoma, latakų adenoma, riebalinė epitelioma ir riebalinė karcinoma [19].

Cheminiai šveitikliai. Šios kosmetinės priemonės naudojamos vienos arba kombinuojamos su kitomis priemonėmis. Esant aknei, šie šveitikliai padeda sumažinti spuogų (bėrimo) elementus, atskiria viršutinę odos sluoksnį, atveria užsikimšusias odos poras, sumažina hiperpigmentaciją, atsiradusią po uždegiminių bėrimo elementų [11, 18]. Šveitikliai pagal įsiskverbimo gylį klasifikuojami į paviršinius (pasiekia epidermį – papiliarinę dermą), vidutinius (įsiskverbia nuo papiliarinės iki viršutinės tinklinės dermos) ir gilias rūgštis (pasiekia vidurinę tinklinę dermą). Pažymėtina, kad paviršiniai šveitimai ardo negyvas odos ląsteles ir skatina odos skaistumą, atsinaujinimą [19]. Vidutinio gylio šveitimai panaikina pigmentines dėmes, suteikia odai stangrumo. Gilūs

šveitimai atnaujina veido struktūrą, naikina raukšles, pigmentines dėmes. Prieš parenkant rūgštį, itin svarbu įvertinti odos tipą, fotopažeidimo laipsnį bei kitus odos pažeidimus, jeigu norima išvengti odos nudegimų, hiperpigmentacijos [11, 20].

Migdolų rūgštis ($C_8H_8O_3$) – fenolio alfa hidroksi rūgštis, tai aromatinė glikolio rūgštis su benzeno žiedu, prijungtu prie alfa-anglies, kurioje yra prijungta hidroksilo grupė. Dėl šios unikalios struktūros migdolų rūgštis tirpsta ir vandenyje, ir polinėse organinėse medžiagose. Šveitimo migdolų rūgštimi rezultatai yra subtilesni, retai pasitaiko šalutinių poveikių, didesnio veido odos paraudimo rizika yra mažesnė [21]. Migdolų rūgštis turi atkuriamąjį natūralų odos drėkinimo faktorių, šios rūgšties švelnus šveitimas sudrėkina epidermį [21, 22]. Migdolų rūgštis lėtai ir tolygiai prasiskverbia į epidermį, todėl yra ideali šveitimo priemonė odai, kuri pasižymi jautrumu, dideliu spūguotumu ir pigmentinėmis dėmėmis. Migdolų rūgštis turi baktericidinį, antiseptinį poveikį, keratolitinių, antikomedogeninių ir drėkinamųjų savybių, pasižymi netiesioginiu antioksidaciniu poveikiu [23].

Tyrimo tikslas – įvertinti migdolų rūgšties poveikį aknės pakenktai veido odai.

Metodai. Mišrus būdas. Tyrimas atliktas 2023 m. vasario–balandžio mėn. Tikslinės atrankos būdu pasirinkta 23 metų tyrimo dalyvė. Procedūros atliekamos reguliariai kas dvi savaites, naudojamos kosmetinės priemonės procedūrų metu nesikeičė. Taikytas lyginamosios analizės metodas vertinant veido odos parametrus po kas antros procedūros. Stebėjimo metodu odos pokyčiai vertinti diagnostikos aparatu WOOD LAMP. Testavimo metodas pasirinktas matuojant aknės paplitimo lygį epidermyje. Kliento 4 skyrių kortelė naudota anamnezei surinkti, nagrinėta: namuose naudojamos kosmetinės priemonės, gyvenimo būdas, sveikatos ir odos būklė.

Tyrimo rezultatai

Vertinant veido odą naudojant WOOD lempą, nustatyti uždegiminiai židiniai. Gautas dermatologo patvirtintas išrašas apie aknės poveikį veido odos būklės paūmėjimui. Tyrimo metu nustatyta: dehidratuota odos būklė, matomi aknės sukelti padariniai, tokie kaip randai, pigmentas, bėrimai, elastingumo praradimas, odos sausumas, pavargusi, uždegiminė veido oda. Odos turgoras yra nepakankamas. Odos dermografizmas rodo odos jautrumą mechaniniam dirginimui (rausva žymė, kuri pradingsta per 1 min.). Labiausiai raudonumas pasireiškė skruostų srityje, tiriamosios dermografizmas yra raudonas. Anamnezėje kitų šeimos narių susirgimas akne nenustatytas, tačiau išsiaiškinta, kad tyrimo dalyvė ignoruoja apsaugos nuo saulės SPF naudojimą, turi žalingų mitybos įpročių. Tyrimo dalyvė įvardijo nededanti daug pastangų ir laiko kasdieninei savo odos priežiūrai, daugiausiai naudojanti tik veido kremą. Tyrimo dalyvė nurodė, kad visos naujai bandomos priemonės tik dar labiau sustiprina aknę. Atlikus veido odos nustatymo testą nustatytas tiriamosios odos tipas.

Tyrimo dalyvei viso tyrimo metu rekomenduota reguliariai naudoti SPF50 apsaugą, paskirtos priežiūros namuose priemonės ir nurodyta nenaudoti jokių papildomų rūgščių, kremų ar prausiklių, skirtų veido odos priežiūrai. Tyrimo dalyvei parengta kosmetinių priemonių naudojimo namuose schema (1 lentelė).

1 lentelė. Kosmetinių priemonių naudojimas tarp procedūrų namuose

Laikotarpis	Priemonės	Poveikis	Rekomendacijos
Pirmos trys paros po atliktos procedūros	Odą plauti tik vandeniu. Tepti atkuriamuoju veido kremu, skirtu normaliai mišriai veido odai.	Kremas pasižymi drėkinančia ir raminančia funkcija, sudėtyje yra žaliosios arbatos ekstrakto, vaistinių medetkų aliejaus.	Vengti dekoratyvinės kosmetikos priemonių, saugotis temperatūros šuolių (soliariumo, tiesioginių saulės spindulių), viso kurso metu naudoti SPF50.
Ketvirta para ir vėliau	Serumas su vitaminu C. AcNo ampulės.	Pasižymi priešuždegiminiu poveikiu. Turi antibakterinį poveikį, mažina sebumo gamybą.	
	Lengvos tekstūros drėkinantis gelinis kremas.	Kremo sudėtyje yra arbatmedžio veikliosios medžiagos.	

Tyrimo dalyvei vizualiai nustatyti smakro ir skruostų srityje matomi bėrimo elementai, taip pat pigmentinės dėmės, išsibarsčiusios po visą veidą, veido oda praradusi stangrumą, smakro srityje matomi aknės palikti randai. Odos būklė priskiriama prie uždegiminės, pavargusios, papildėjusios, užsiteršusios odos. Nosies sparnelių šonuose yra plika akimi matomos poros. Skruostų zonoje aiškiai matomi kapiliarų tinklai, kapiliarai yra arti odos paviršiaus, tai rodo galimą kuperozės buvimą, teleangiektazijos, susivijusios žvaigždės pavidalu, atsiradimą, taip pat matomas nežymus raudonis, sutrikusios kraujotakos požymių. Veido odos būklę įvertinus diagnostiniu aparatu, nustatyti pokyčiai. Odos būklės diagnostikos aparatas vertina skirtingus odos parametrus, pagal kuriuos nustatoma bendra esama veido odos būklė. Kuo didesnis skalės vienetas, tuo didesnis polinkis į pigmentaciją, odos jautrumą, porų dydį, odos elastingumą bei drėgmę (2 lentelė).

2 lentelė. Tyrimo dalyvės odos diagnostikos aparatu gauti duomenys prieš procedūrų kursą (rezultatai pateikiami skalės vienetais nuo 1 iki 100)

Pigmentacija	Jautrumas	Poros	Elastingumas	Drėgmė
-	-	5 ^{***}	-	-
-	-	-	-	11 ^{****}
-	43 ^{**}	-	-	-
61 [*]	-	-	10 ^{****}	-

** nuo 41 iki 60 – odos jautrumas didelis, matomi paviršiniai kapiliarai, kuperozė

*** nuo 61 iki 80 – porų dydis ir odos pigmentacija yra padidėjusi, odai reikalinga priežiūra

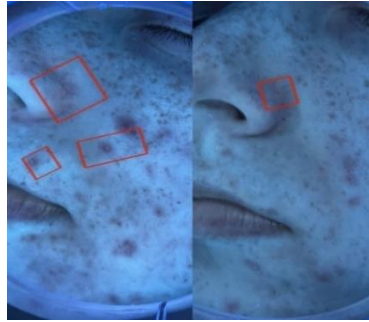
**** nuo 1 iki 19 – labai žemas drėgmės lygis

Po pirmos migdolų rūgšties procedūros (trukmė – 3 min.) nustatytas lengvas odos paraudimas smakro ir skruostų zonose. Mažiausiai raudonis pasireiškė T zonoje, kaktos srityje. Odos būklė pagerėjo po odos pH atkuriamosios kreminės neutralios veido kaukės.

Po dviejų savaičių atlikta *antra migdolų rūgšties procedūra* (trukmė – 4 min.). Prieš procedūrą vizualiai įvertinta odos būklė, pastebimas odos būklės pagerėjimas, skruostų ir smakro srityse neatsirado naujų uždegiminių židinių, minimalus pleiskanojimas T zonoje, veido oda labiau pridėkinta, pašviesėjusi. Procedūros metu oda gerai toleravo veikliąją medžiagą, atsiradus eritemai, veiklioji medžiagą nuvaloma. Po 15 min. veido odoje liko minimalus paraudimas skruostų srityje.

Trečia migdolų rūgšties procedūra atlikta praėjus dviem savaitėms (trukmė – 5 min.). Migdolų rūgštis tepama plonu sluoksniu, naudojant kosmetinį vėduoklinį šepetėlį, kurį nurodė kosmetikos gamintojas. Neutralizavus odą prausikliu, įžvelgiamas minimalus paraudimas smakro srityje.

Ketvirta migdolų rūgšties procedūra (trukmė – 5 min.). Vizualiai vertinant odos būklę, įžvelgiama naujai užsimezgusių uždegiminių procesų. Nustatyta, kad namuose klientė bandė odą valyti savarankiškai ir veido srityje odos traumų išvengti nepavyko. Per procedūrą veido oda įprastai toleravo migdolų rūgštį, tyrimo dalyvė diskomforto nejautė. Užtepus kaukę (neutrali pH) oda aprimo, bet minimalus raudonumas liko visose veido zonose (1 pav.).



1 pav. Tyrimo dalyvės veido oda po 4 procedūrų. Uždegimų sritys vertinamos dešinėje veido pusėje

Penkta migdolų rūgšties procedūra (trukmė – 6 min.). Atliekama veido odos diagnostika, rezultatai lyginami su WOOD lempa atliktomis nuotraukomis prieš pradėdant procedūrų kursą ir šiame etape. Nustatyta, kad uždegiminiai procesai yra išsidėstę didesniame veido plote, palyginus su ankstesniais rezultatais. Tyrimo dalyvė įvardijo niežėjimo pojūtį, po kurio migdolų rūgštis buvo neutralizuojama prausikliu, uždedama daugiau kreminės kaukės turinio.

Šešta migdolų rūgšties procedūra (trukmė – 7 min.). Tyrimo dalyvė diskomforto veido srityje nejaučia. Po dviejų savaitių vertinama veido odos būklė naudojant veido odos analizei skirtą diagnostikos aparatą (3 lentelė).

3 lentelė. Tyrimo dalyvės odos diagnostikos aparatu gauti duomenys po šešių procedūrų kurso (rezultatai pateikiami skalės vienetais nuo 1 iki 100)

Aknė	Pigmentacija	Jautrumas	Poros	Elastingumas	Drėgmė
-	-	-	4****	-	-
-	56**	40***	-	-	25*****
52*	-	-	-	20*****	-

* aknė sumažėjo iki 52 skalės vienetų.

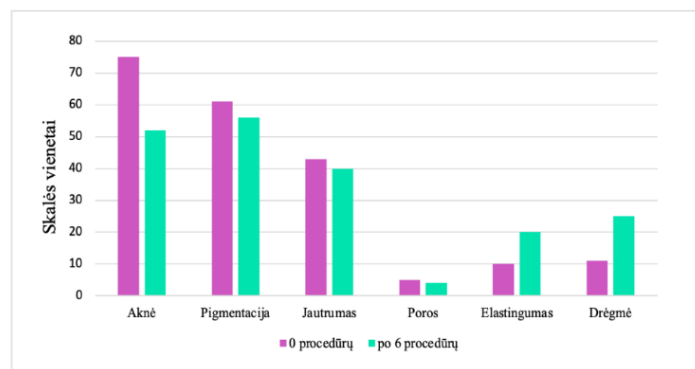
** pigmentacijos parametras atitinka 56 skalės vienetus, tai atskleidžia migdolų rūgšties teigiamą, šviesinantį poveikį pigmentuotai, aknės pažeistai veido odai.

*** odos jautrumas atitinka 40 skalės vienetų, pokytis – 3 vienetai prieš procedūrą ir po procedūrų kurso, vertinamas teigiamai.

***** elastingumas, drėgmė nustatyta 20 skalės vienetais, kurie rodo padidėjusį odos elastingumą.

**** porų dydis sumažėjo – vertinamas 4 skalės vienetais.

Diagnostikos aparatu įvertinus bendrus odos būklės duomenis, nustatytas teigiamas migdolų rūgšties poveikis aknės pakenktai veido odai. Procedūros su migdolų rūgščių kompleksu davė teigiamų rezultatų, tai buvo tikslinga pagalba (2 pav.).



2 pav. Veido odos būklės pokyčiai prieš procedūras ir po procedūrų kurso

Aptarimas

Sveikai odos būklei palaikyti sukurtos prevencinės kosmetinės priemonės (cheminiai šveitikliai, kasdieninė veido odos priežiūros rutina) bei invazinės procedūros [12]. Aknei įtakos turi: endokrininiai ir genetiniai faktoriai, sezono pokyčiai, mechaninė trauma, cheminės medžiagos, medikamentai, maistas. Kitų tyrėjų duomenimis, aknei atsirasti ir eigai įtakos turi paveldimumas, lemiantis sunkios eigos spuogus, tikimybė sirgti akne apie 80 proc., jeigu bent vienas iš tėvų sirgo šia liga [17, 18]. Kitų autorių teigimu, cheminių odos šveitimų metu gali būti naudojamos įvairios rūgštys [21]. Mūsų tyrime parinkta migdolų rūgštis, kuri tinka jautriai, uždegiminei, aknės pakenktai odai, yra lengvai toleruojama. Tyrimo dalyvės šeimoje nebuvo aknės atvejų, manyta, kad įtakos turėjo sezoniniai pokyčiai, dalyvė ignoravo apsaugos priemonių naudojimą ir turėjo žalingų mitybos įpročių. Tyrimo dalyvei veido oda po migdolų rūgšties cheminių šveitiklių komplekso procedūrų neišsausėjo, o priešingai – buvo atkurtas drėgmės lygis odoje, kadangi migdolų rūgštis turi odą drėkinančių savybių [23]. Po procedūrų kurso nustatytas mažesnis odos uždegimo lygis, mažiau bėrimų ir pigmentinių dėmių, mažesnis odos jautrumas, smulkūs kapiliarai buvo puikiai užmaskuoti, išvelgti buvo galima tik didesniuose plotuose sutrūkinėjusių kapiliarų tinklą.

Išvados

1. Aknė – tai odos pažeidimai, pasireiškiantys būdingais veido bėrimais, kuriuos galima koreguoti. Tyrimo dalyvei aknės pakenktos veido odos būklę blogino žalinga mityba, stresas, UV spinduliuotė.
2. Migdolų rūgštis efektyviai mažina uždegiminius procesus aknės pakenktoje veido odoje, skatina odą greičiau regeneruoti, nesukelia stiprios odos nekrozės. Tyrimo dalyvei nustatytas veido odos būklės pagerėjimas, sumažėjo bėrimo elementų odos uždegiminio ploto veido centrinėje dalyje. Diagnostikos aparatu atlikti odos vertinimai patvirtina efektyvų migdolų rūgšties poveikį bendrai veido odos būklei.

Literatūra

1. Castillo D. E., Keri J. E. Chemical peels in the treatment of acne: patient selection and perspectives. *Clinical, cosmetic and investigational dermatology*, 2018; 11: 365–372.
2. Šniepienė G., Gudaitytė J., Urbonienė S. Jaunų žmonių gyvenimo kokybės ir riebios veido odos sąsajos. *Sveikatos mokslai*, 2019; 29(2), 79–83.
3. Dąbrowska A. K., Spano F., Derler S., Adlhart C., Spencer N. D., Rossi R. M. The relationship between skin function, barrier properties, and body-dependent factors. *Skin Res Technol*, 2017: 1–10.
4. Kaufman B. P., Aman T., Alexis A. F. Postinflammatory hyperpigmentation: epidemiology, clinical presentation, pathogenesis and treatment. *Am J Clin Dermatol*. 2018;19(4):489–503. Doi: [10.1007/S40257-017-0333-6](https://doi.org/10.1007/S40257-017-0333-6)
5. Rathee P., Kumar S., Kumar D., Kumari B., et al. Skin hyperpigmentation and its treatment with herbs: an alternative method. *Future Journal of Pharmaceutical sciences*, 2021:132.
6. Degitz K., Ochsendorf F. Acne. *Journal der Deutschen Dermatologischen Gesellschaft = Journal of the German Society of Dermatology: JDDG*, 2017;15(7): 709–722.
7. Makrantonaki E., Zouboulis C. C. Pathomechanisms of endogenously aged skin Farage M. A., Miller K. W., Maibach H. I. (Eds.), *Textbook of Aging Skin* (2nd ed.), Springer, Berlin, 2017: 111–120.
8. Hollinger J. C., et al. Are natural ingredients effective in the management of hyperpigmentation? *Asystematicreview*. 2018. [ncbi.nlm.nih.gov/pmc/articles/PMC5843359/](https://pubmed.ncbi.nlm.nih.gov/pmc/articles/PMC5843359/)
9. Huang H. C., Lee I. J., Huang C., Chang T. M. Lactic Acid Bacteria and Lactic Acid for Skin Health and Melanogenesis Inhibition. *Current pharmaceutical biotechnology*, 2020; 21(7): 566–577.
10. Kemešienė J. Aknės problema – kiek gali padėti kosmetikos priemonės. *Lietuvos gydytojo žurnalas*, 2019; 1 (4): 27–28.
11. Kontochristopoulos G., Platsidaki E. Chemical peels in active acne and acne scars. *Clinics in Dermatology*, 2017; 35(2): 179–182.
12. Meys R. Skin pigmentation. *Medicine* 2017; 45(7): 438.

13. Lesniewska A., Kordus K. Chemical peelings – cosmeceuticals in the care of different skin complexions. *Innowacyjność i tradycja w kosmetologii*, 2019:30–38.
14. Oge' L. K., Broussard A., Marshall M. D. Acne Vulgaris: Diagnosis and Treatment. *Am Fam Physician*, 2019;100 (8): 475–484.
15. Putnienė I., Bliūdžiūtė S., Zlatkuvienė S., Mickienė Ž., Juozapavičienė J., et al. Drėkinančio pobūdžio kosmetinė kaukės poveikis veido odai. *Sveikatos mokslai*, 2017; 27(6): 61–65.
16. Soleymani T., Lanoue J., Rahman Z. A Practical Approach to Chemical Peels: A Review of Fundamentals and Step-by-step Algorithmic Protocol for Treatment. *The Journal of clinical and aesthetic dermatology*, 2018;11(8): 21–28.
17. Sutkevičiūtė M. Odos hiperpigmentacija po uždegimo. *Internistas*, 2019; 2 (189): 9–13.
18. Zaenglein A. L., Pathy A. L., Schlosser B. J., Alikhan A., Baldwin H. E., Berson D. S., Bhushan R. Guidelines of care for the management of acne vulgaris. *Journal of the American Academy of Dermatology*, 2016; 74(5): 945–973.
19. Campbell C. E., Strassmann B. I. The blemishes of modern society? Acne prevalence in the Dogon of Mali. *Evolution, medicine, and public health*, 2016; 1: 325–337.
20. Chilicka K., Rogowska A. M., Szyguła R., Adamczyk E. Association between 111 Satisfaction with Life and Personality Types A and D in Young Women with Acne Vulgaris. *International journal of environmental research and public health*, 2020; 17(22): 8524.
21. Noorhuzaimi M. N., Nur J., Azida M. N., Sahabudin Z. M. Development of Skin Care Routine Support System. *Advanced Science Letters*, 2018; 24 (10): 7830–7833. ISSN 1936-6612.
22. Faghihi G., Jaffary F., Saraeian S. Comparison the effectiveness of pyruvic acid 50% and salicylic acid 30% in the treatment in acne. *Journal of Research in Medical Sciences*, 2016: 21–31.
23. Khan N. T. Salicylic acid – An Effective Skin Care Agent. *Journal of Medical Reviews*, 2019: 269–271.