

Idiopatiniė intrakranijinė hipertenzija. Klinikinio atvejo pristatymas ir literatūros apžvalga

L. Lauruvėnaitė*

R. Raugas**

J. Grikinienė***

*Vilniaus universiteto
Medicinos fakultetas

**Vilniaus universiteto
Medicinos fakultetas;
Klinikinės medicinos institutas,
Neurologijos ir neurochirurgijos
klinika, Vaikų chirurgijos,
ortopedijos ir traumatologijos
centras

***Vilniaus universiteto
Medicinos fakultetas;
Klinikinės medicinos institutas,
Vaikų ligų klinika,
Pediatrijos centras

Santrauka. Pristatomas 11 m. amžiaus mergaitės, kuri hospitalizuota dėl galvos svaigimo, diplopijos ir suprastėjusio regėjimo, klinikinis atvejis. Galvos skausmu nesiskundė. Pacientei nustatyta abiejų akių regos nervo disko edema, išmatuotas padidėjęs intrakranijinis spaudimas, galvos magnetinio rezonanso tomografijos ir angiografijos tyrimuose nerasta struktūrinių pakeitimų galvos smegenyse, stebimi tik išsigaubę optinių nervų diskai akių obuoliuose. Pacientė turėjo vieną rizikos veiksnių – antsvorį, lytinis brendimas jai dar nėra prasidėjęs. Gydyta dehidratuojančiais vaistais: acetazolamidu ir manitolu. Dėl nepakankamai efektyvaus medikamentinio gydymo atlikta ventrikuloperitoninio šuntavimo operacija, po kurios intrakranijinės hipertenzijos klinika išnyko. Po metų stebėjimo pacientės būklė patenkinama, komplikacijų dėl šunto nebuvo, intrakranijinės hipertenzijos klinika nerecidavo, tačiau abiejose akyse stebima regos nervo disko atrofija ir tinklainės nervinių skaidulų sluoksnio išplonėjimas, ryškus regos sutrikimas viena akimi.

Idiopatiniė intrakranijinė hipertenzija vaikams nustatoma retai ir gali pasireikšti mažiau būdinga klinika, tad svarbu apie ją pagalvoti, kai pacientas skundžiasi net ir nespecifiniais, bet galimais intrakranijinės hipertenzijos simptomais. Esant progresuojančiam regėjimo sutrikimui, taikomas skubus operacinis gydymas regai išsaugoti. Ventrikuloperitoninio šuntavimo operacija veiksmingai mažina intrakranijinės hipertenzijos kliniką, tačiau ne visada pasiekiamas visiškas regos atsistatymas.

Raktažodžiai: pediatriinė idiopatiniė intrakranijinė hipertenzija, papiledeama, ventrikuloperitoninis šuntavimas, klinikinis atvejis.

ĮVADAS

Idiopatiniė intrakranijinė hipertenzija (IIH) (dar vadinama smegenų pseudotumoru (*pseudotumor cerebri*)) yra retas neurologinis sutrikimas, pasireiškiantis intrakranijinio spaudimo padidėjimu, kuris diagnozuojamas atmetus kitas intrakranijinės hipertenzijos priežastis [1]. Dažniausiai šia liga serga nutukusios reprodukcinio amžiaus moterys, tačiau ji diagnozuojama ir vaikams, vyrams, nenutukusiems ir vyresnio amžiaus žmonėms [2]. Ligos patogenezės teorijos remiasi veninės smegenų apykaitos sutrikimais, lemiančiais intrakranijinio spaudimo padidėjimą [3]. Daž-

niausi ligos simptomai yra galvos skausmas, regėjimo sutrikimai, papiledeama, tinitas [4]. Tačiau vaikams iki lytinio brendimo būna nustatomas ir netipinis klinikinis ligos pasireiškimas [5]. Diagnostika remiasi papiledeamos nustatymu, padidėjusiu liumbalinės punkcijos spaudimu ir normaliais vaizdiniais bei neurologiniais tyrimais [6]. Ligos gydymas remiasi konservatyviomis priemonėmis – svorio mažinimu, medikamentine terapija karboanhidrazės inhibitoriais – acetazolamidu ir neurochirurginėmis operacijomis, iš kurių dažniausios – regos nervo dangalo fenestracija ir smegenų skysčio šuntavimas [7].

Idiopatiniės intrakranijinės hipertenzijos terminologija yra paini ir dažnai vartojama netiksliai. Neteisingas terminų vartojimas gali turėti įtakos diagnostikos ir gydymo procesui. IIH dažnai vadinama smegenų pseudotumoru (*pseudotumor cerebri*). Dabar *pseudotumor cerebri* sindromas (PTCS) yra patikslintas ir apibrėžta bet kokios etiologijos intrakranijinio spaudimo padidėjimą [6]. Intrakranijinė hipertenzija skirstoma į du tipus: pirminį, ku-

Adresas:

Jurgita Grikinienė
VšĮ Vaikų ligoninė, Vilniaus universiteto ligoninės Santaros
klinikų filialas, Pediatrijos centras, Vaikų neurologijos skyrius
Santariškių g. 7, LT-08406 Vilnius
El. paštas jurgita.grikiniene@mfvu.lt

© Neurologijos seminarai, 2020. Open Access. This article is distributed under the terms of the Creative Commons Attribution 4.0 International License CC-BY 4.0 (<http://creativecommons.org/licenses/by/4.0/>), which permits unrestricted use, distribution, and reproduction in any medium, provided you give appropriate credit to the original author(s) and the source, provide a link to the Creative Commons license, and indicate if changes were made.

riam priskiriama IIIH, ir antrinę, sukeliama kitų priežasčių (1 lentelė) [8]. Pirminė intrakranijinė hipertenzija turėjo daugybę terminų, o pirmiausia buvo aprašyta 1897 m. vokiečių gydytojo H. Quincke kaip serozinis meningitas [9]. 1904 m. M. Nonne šiam sutrikimui davė smegenų pseudotumoro pavadinimą, kadangi pacientų simptomai buvo panašūs į ligonių, turinčių intrakranijinį naviką, simptomus [10]. 1955 m. J. Foley pasiūlė gerybinės intrakranijinės hipertenzijos terminą, siekiant išvengti negatyvių asociacijų su piktybinėmis ligomis [11]. Šiais laikais gerybinės intrakranijinės hipertenzijos termino rekomenduojama nebevertoti, nes šis sutrikimas blogina gyvenimo kokybę ir gali būti apakimo priežastimi [12]. Po serijos regėjimo praradimo atvejų dėl šio sutrikimo praėjusio amžiaus aštuntajame dešimtmetyje priimtas idiopatinės intrakranijinės hipertenzijos terminas [8].

IIIH įprastai serga nutukusios reprodukcinio amžiaus moterys, paplitimas tarp jų yra 12–20 atvejų 100 000 gyventojų. Bendroje populiacijoje IIIH paplitimas daug mažesnis – 0,5–2 atvejai 100 000 gyventojų [1]. IIIH 10 kartų dažniau pasitaiko moterims nei vyrams, o nutukimas padidina IIIH išsivystymo riziką apie 20 kartų [13]. Kūdikiams ir naujagimiams IIIH pasitaiko ypač retai, vaikams dažniau diagnozuojama paauglystėje (12–15 metų), lyginant su mažesniais vaikais (2–12 metų) [14].

Dėl žinių stokos ir sutrikimo panašumo į pirminius galvos skausmus, tarp jų ir migreną, manoma, kad ši liga gali būti hipodiagnozuojama. Priešingai, atsižvelgiant į stiprų IIIH ryšį su nutukimu, spėjama, kad didėjantis populiacijos nutukimas padidins ir šios ligos paplitimą [15].

Etiopatogeneze

Suaugusiesiems antrinės IIIH priežastys nustatomos gana retai, tačiau tarp vaikų 53–77 % atvejų ši liga nustatoma kaip pagrindinė [5]. Antrinė intrakranijinė hipertenzija skiriasi nuo pirminės tuo, kad ji praeina pašalinus priežastį [8].

Nustatytas ryšys su įvairiais faktoriais, kurie gali sukelti, paskatinti ar pabloginti IIIH eigą. Tai yra įvairūs vaistai (tetraciklinai ir jo derivatai, ciklosporinas, litis, nalidiksino rūgštis, nitrofurantoinas, levonorgestrelis, tamoksifenas), endokrininiai sutrikimai (hipotirozė, augimo hormono perteklius, Adisono liga, greitas kortikosteroidų nutraukimas, anaboliniai steroidai), vitamino A perteklius [16] ir sisteminės būklės (policistinių kiaušidžių sindromas, obstrukcinė miego apnėja, anemija, Turnerio sindromas) (1 lentelė) [2, 6, 17].

Nors kai kurios paminėtos būklės ir vaistai, remiantis kelių studijų rezultatais, suteikia įtikinamą pagrindą juos sieti su IIIH, visgi daugumai faktorių trūksta studijomis pagrįstos asociacijos su šia liga [2, 5, 18].

Literatūroje yra duomenų apie pasireiškusį PTCS, sergant Laimo liga, nors ši asociacija yra gana reta. Pacientams įprastai pasireiškia sisteminiai simptomai – galvos skausmas, pykinimas, vėmimas, vėliau išmatuojamas padidėjęs IKS, nustatoma papildedema. Laimo ligos atveju cerebrospinaliniame skystyje įprastai randama pleocitozė,

1 lentelė. *Pseudotumor cerebri* sindromas. Klasifikacija ir priežastys

Pirminis PTCS
• Idiopatinė intrakranijinė hipertenzija
Antrinis PTCS
• Smegenų veninės sistemos pakitimai
» Veninių ančių trombozė
» Abipusė jungo venų trombozė arba ligavimas
» Vidurinės ausies arba speninės ataugos infekcija
» Padidėjęs spaudimas dešiniojoje širdies ertmėje
» Viršutinės tuščiosios venos sindromas
» Arterioveninės fistulės
» Sumažėjusi CSS absorbcija dėl ankstesnės intrakranijinės infekcijos ar subarachnoidinė hemoragija
» Hiperkoaguliacinės būklės
• Vaistai
» Antibiotikai
▪ Tetraciklinai, doksiciklinai, minociklinai, nalidiksino rūgštis, nitrofurantoinas
» Hormonai
▪ Žmogaus augimo hormono perteklius
▪ Tiroksinas (vaikams)
▪ Levonorgestrelis
▪ Anaboliniai steroidai
» Vitamino A hipervitaminozė
» Ilgalaikio kortikosteroidų vartojimo nutraukimas
» Litis
» Chemoterapija
▪ Tamoksifenas
• Sveikatos sutrikimai
» Endokrininiai sutrikimai
▪ Adisono liga
▪ Hipoparatiroidizmas
» Hiperkapnija
▪ Miego apnėja
▪ Pikkviko sindromas (nutukimo-hipoventiliacijos sindromas)
» Anemija
» Turnerio sindromas

PTCS – *pseudotumor cerebri* sindromas, CSS – cerebrospinalinis skystis.

kuri nėra būdinga IIIH. Aprašytuose atvejuose dauguma pacientų su Laimo liga ir padidėjusiu IKS buvo vaikai, todėl endeminiuose neuroboreliozės regionuose siūloma šią ligą įtraukti į diferencinės diagnostikos sąrašą, tiriant vaikus su neaiškios priežasties intrakranijine hipertenzija [19].

Pagrindinis IIIH ligos požymis – padidėjęs intrakranijinis spaudimas (IKS), tačiau nėra aiškus jo išsivystymo mechanizmas. Taip pat abejojama, kad tai yra vieno etiologinio faktoriaus padarinys. IKS padidėjimą sukeliantys antriniai mechanizmai gali skirtis, priklausomai nuo tikrojo etiologinio veiksnio [1]. Pagrindinės IIIH patogenezės teorijos yra susijusios su sutrikimais smegenų veninėje apykatėje: 1) padidėjusi cerebrospinalinio skysčio (CSS) gamyba; 2) sumažėjęs CSS drenažas; 3) padidėjęs spaudimas veninių ančių sistemoje [3].

Pagrindinis smegenų skysčio (SS) šaltinis yra gyslinis rezginys (*plexus choroideus*), kuris pagamina apie 2/3 viso

SS, likusią trečdalį gamina ependimos ląstelės ir, galimai, hemoencefalinis barjeras. Didžiausias dėmesys skiriamas gyslinio rezginio tyrinėjimui. Manoma, kad CSS sekrecija padidėja, didėjant *plexus choroideus* ar jo aktyvumui, visgi, tiriant IIIH pacientus, makroskopiškai gyslinio rezginio hipertrofijos nerandama [1]. CSS hiperprodukcija randama sergant gyslinio rezginio papiloma ir difuzine gyslinio rezginio gaurelių hipertrofija [20]. Šios būklės sukelia hidrocefaliją, kuri, sergant IIIH, nenustatoma. Visgi, diagnozuojant IIIH, būtina ekskliuduoti gyslinio rezginio navikus [3].

Mechanizmai, kontroliuojantys smegenų skysčio drenažą, nėra gerai suprasti, tačiau visuotinai priimta, kad SS nutekėjimas per arachnoidines granuliacijas į veninius ančius atlieka svarbų vaidmenį. Naujausiais tyrimais nustatyta, kad CSS gali drenguotis limfagyslėmis, einančiomis per akytąją plokštelę, ir galviniais nervais [1]. Ilgą laiką buvo manoma, kad centrinė nervų sistema (CNS) neturi limfinės sistemos, tačiau šie tyrimai tai paneigė, dabar ši sistema vadinama glimfatine sistema. Glimfatinis kelias nurodo, kad smegenyse vyksta skysčių mainai tarp SS pororatinkliniame tarpe ir audinių skysčio [21]. Kai kurie vaikai turi arachnoidinių granuliacijų agenezę, tačiau šis sutrikimas ne visada pasireiškia CSS padidėjimu. Tai leidžia manyti, kad yra alternatyvių funkcionuojančių SS nutekėjimo kelių [1].

CSS absorbcija arachnoidinėse granuliacijose yra tiesiogiai proporcinga spaudimo gradientui veninių ančių sistemoje ir subarachnoidiniame tarpe ir atvirkščiai proporcinga tėkmės pasipriešinimui [22]. Dėl sutrikusio veninio ir CSS spaudimo gradiento mažėja SS absorbcija, kuri didina IKS ir spaudimą veniniuose ančiuose [3]. Sergant IIIH, būdinga veninių ančių stenozė ir padidėjęs spaudimas galvos veninėje sistemoje. Sumažinus IKS, šie sutrikimai išnyksta, todėl labiau tikėtina, kad veninių ančių stenozė yra IIIH pasekmė, o ne priežastis [1].

Nors IIIH patogenezė lieka nežinoma, yra kelios aiškiai su šia liga koreliuojančios būklės. Pagrindinės iš jų – nutukimas ir moteriška lytis [5, 6]. Tiriama nutukimo, lytinių ir augimo hormono įtaka, sutrikusio vitamino A metabolizmo reikšmė [1].

Tarp suaugusiųjų nutukimas yra būdingas daugumai IIIH ligos atvejų, kas leidžia daryti prielaidą, kad šios būklės turi stiprų ryšį [17]. Manoma, kad, didėjant abdominalinei masei, kylantis intraabdominalinis spaudimas didina veninį spaudimą [23]. Šią prielaidą parėmė klinikiniai stebėjimai, kai, mažėjant svoriui, gerėja pacientų būklė. Visgi, remiantis šia teorija, būtų galima tikėtis didelio IIIH paplitimo tarp nutukusių asmenų, tarp jų ir vyrų, tačiau IIIH sergama gana retai ir ji pasireiškia daugiausia moterims [1]. Vaikų nutukimas turi silpną ryšį su šia būkle. Remiantis atliktais tyrimais, tik 30 % IIIH sergančių vaikų buvo nutukę [5]. Kitame tyrime buvo tiriama 40 pediatriinių IIIH pacientų, suskirstius juos į skirtingas amžiaus grupes: 3–11 m., 12–14 m. ir 15–17 m. Atitinkamai 43, 81 ir 91 % iš jų buvo nustatytas nutukimas. Ši studija parodė, kad vyresnio amžiaus pediatriiniai IIIH pacientai dažniau būna nutukę [24].

Tarp suaugusiųjų ši liga moterims diagnozuojama 10 kartų dažniau nei vyrams [3]. Tačiau tarp jaunesnio amžiaus vaikų IIIH pasireiškia vienodai dažnai tiek berniukams, tiek mergaitėms. Tarp vyresnio amžiaus vaikų dauguma pacientų yra moteriškos lyties. 3–11 metų amžiaus grupėje 50 % pacientų yra mergaitės, 12–14 metų amžiaus grupėje 88 % pacientų – mergaitės ir 15–17 metų amžiaus grupėje 100 % pacientų – mergaitės [24]. Tikėtina, kad IIIH išsivystyti yra svarbūs lytiniai hormonai, remiantis tuo, kad įprastai liga pasireiškia reprodukcinio amžiaus moterims, o vaikams prepubertiniu laikotarpiu ligos pasireiškimas nuo lyties nepriklauso [5]. IIIH sergantiems vyrams dažniau pasireiškia simptomai, susiję su testosterono trūkumu ir obstrukcine miego apnėja [25].

Remiantis šiais duomenimis, siejančiais nutukimą ir moterišką lytį su IIIH pasireiškimu, galima daryti išvadą, kad paauglių rizikos veiksniai yra panašūs į suaugusiųjų. Priešingai, tikėtina, kad vaikams iki lytinio brendimo (3–11 m.) IIIH išsivystymą lemia kitokie mechanizmai nei suaugusiesiems [5].

Klinika

Ligos klinikinis pasireiškimas tarp pacientų varijuoja (2 lentelė). Būdingiausias IIIH simptomas – galvos skausmas, pasireiškiantis 75–94 % pacientų [1, 26]. Dažniausiai tai yra pirmas simptomas, dėl kurio pacientai kreipiasi į gydytoją [4]. Galvos skausmo pobūdis varijuoja, pacientai jį apibūdina kaip spaudžiantį, lokaliai pulsuojantį, vienpusį ar abipusį, pasireiškiantį kaktos, retroorbitalinėje srityse arba apimančią visą galvą [1, 3]. Ligai progresuojant, galvos skausmo epizodai dažnėja, skausmas intensyvėja. Kartais galvos skausmas gali būti panašus į kitus pirminio galvos skausmo sutrikimus, tokius kaip migreninio pobūdžio skausmai, šakneliniai skausmai. Kai kuriems pacientams migreninio tipo galvos skausmą lydi pykinimas, fotofobija ir (ar) fonofobija [3]. Migreninis galvos skausmo fenotipas skatina perteklinį analgetikų vartojimą, kuris pastebimas daugiau nei trečdaliui IIIH pacientų [27]. Daliai pacientų per didelis analgetikų vartojimas komplikuojasi vaistų sukeltu galvos skausmu [1]. Jei galvos skausmas pablogėja rytais, pasilenkus, kosint ar stanginant, jaučiant retrobulbarinį skausmą ir (ar) užimą ausyse, tikėtina priežastis – intrakranijinė hipertenzija. Šiems pacientams galvos skaus-

2 lentelė. Idiopatinės intrakranijinės hipertenzijos simptomai ir pasireiškimas tarp pacientų

Simptomai	Pacientai (%)
Galvos skausmas (progresuojantis)	75–94 %
Regėjimo užtemimas	68–72 %
Tinitas	52–60 %
Nugaros skausmas	53 %
Galvos svaigimas	52 %
Kaklo skausmas	42 %
Regos praradimas	32 %
Kognityviniai sutrikimai	20 %
Šakneliniai skausmai	19 %
Diplopija (įprastai horizontali)	18 %

3 lentelė. **Diagnostiniai idiopatinės intrakranijinės hipertenzijos kriterijai**

1. Būtinai IIIH diagnostiniai kriterijai*
<p>A. Papildoma</p> <p>B. Normalus neurologinis ištyrimas (išskyrus VI galvinio nervo pažeidimą)</p> <p>C. Neurovaizdiniai tyrimai: normali smegenų parenchima be hidrocefalijos, navikų, struktūrinių pakitimų, galvos minkštųjų audinių paburkimo ar veninių ančių trombozės galvos MRT, su ir be Gd, ir MRV; jei MRT kontraindikuotina ar negalima atlikti, atliekama galvos KT su kontrastu.</p> <p>D. Normali CSS sudėtis</p> <p>E. Padidėjęs pradinis LP spaudimas: 250 mmH₂O suaugusiems ir 280 mmH₂O vaikams iki lytinio brendimo (250 mmH₂O, jei vaikas neseduotas ir nenutukęs)</p>
2. IIIH be papildomos diagnostiniai kriterijai
<ul style="list-style-type: none"> • Jei nėra papildomos, IIIH gali būti diagnozuojama, esant B–E kriterijams ir vienpusiam ar abipusiam VI galvinio nervo pažeidimui. • Jei nėra papildomos ir VI galvinio nervo pažeidimo, IIIH diagnozė gali būti svarstoma, esant B–E kriterijams ir bent 3 iš išvardintų vaizdinių tyrimų radinių, būdingų padidėjusiam intrakranijiniam spaudimui: <ol style="list-style-type: none"> 1) tuščias turkiabalis 2) užpakalinės akies obuolio dalies suplokštėjimas 3) regimojo nervo išsiplėtimas su arba be regimojo nervo vingiuotumo 4) skersinio veninio ančio stenozė

Pastaba. *IIIH diagnozė neabejotina, esant A–E kriterijams.

Diagnozė laikoma galima, jei yra A–D kriterijai, bet CSS spaudimas yra žemesnis nei nurodytas.

IIIH – idiopatinė intrakranijinė hipertenzija, MRT – magnetinio rezonanso tomografija, Gd – gadolinis, MRV – magnetinio rezonanso venografija, KT – kompiuterinė tomografija, CSS – cerebrosipinalinis skystis, LP – liumbalinė punkcija.

mas dažniausiai sumažėja atlikus liumbalinę punkciją (LP) ir paėmus likvorą [28].

Vienpusis ar abipusis regėjimo užtemimas pasitaiko 68–72 % IIIH pacientų [1, 26]. Sutrikus mikrocirkuliacijai optinio nervo galvoje, aplinkiniai audiniai paburksta ir atsiranda praeinanti išemija, dėl kurios aptemsta rega [29]. Praeinantys regėjimo užtemimai nėra specifinis papildomos požymis, tačiau jie būna su kitais optinio nervo sutrikimais. Vienas labiausiai gyvenimo kokybę mažinančių ligos pasireiškimų – regėjimo praradimas [17]. Per pirmuosius ligos metus 1–2 % naujų IIIH sergančių pacientų praranda regėjimą [30], o ligos eigoje apanka maždaug trečdalis [31]. Pastebėta, kad šia liga sergantys vyrai regėjimą praranda dažniau nei tipinis pacientas – nutukusios moterys [18].

Tinitas, arba spengimas ausyse, – dažnai pasitaikantis IIIH simptomas [26, 31], tačiau dalis pacientų, kai jų nepaklausa, gali jo neįvardinti [2]. Ūžimas ausyse gali būti pulsuojantis, vienpusis ar abipusis, nuolatinis ar protarpinis. Dažnai jis pasunkėja naktį ir gali būti toks garsus, kad jį girdi šalia esantys žmonės [32]. Tinitas įprastai praeina, pirštais užspaudžiant vidinę jungo veną priešingoje pusėje. Tai leidžia manyti, kad šis simptomas yra veninės kilmės. Tikėtina, kad pulsuojantį ausų spengimą sukelia turbulentinė kraujo tėkmė stenozuotame skersiniame veniniame antyje [33].

Pacientams pasitaiko ir kitų simptomų – nugaros skausmas, galvos svaigimas, kaklo skausmas, kognityviniai sutrikimai, šakneliniai skausmai, horizontali diplopija (2 lentelė) – visgi nė vienas iš šių simptomų nėra patognominis IIIH [1, 3]. Ligos pradžia gali būti ir asimptomė – viename tyrime 6 % pacientų su IIIH diagnoze neturėjo jokių nusiskundimų [31].

Vaikams dažniausiai pasireiškiantys simptomai yra galvos skausmas, pykinimas, vėmimas, neryškus matymas, diplopija, kaklo rigidiškumas. Vaikai gali išsakyti būdingus regėjimo sutrikimus – praeinantį regėjimo užtemimą, fotofobiją, mirgėjimą akyse. Galvos skausmas yra dažniausias simptomas tarp vaikų, pasireiškiantis 62–91 % pacientų [5]. Visgi kai kurie pacientai galvos skausmo nejaučia [34] arba jie yra per maži, kad galėtų tai pasakyti. Nėra suprasta, dėl kokios priežasties kai kurie vaikai galvos skausmo nejaučia net ir esant padidėjusiam intrakranijiniam spaudimui.

Viename tyrime buvo lyginta galvos skausmą jaučiančių ir nejaučiančių pediatriinių IIIH pacientų simptomai ir prognozė. Buvo tirta 12 vaikų be galvos skausmo ir 29 vaikai su galvos skausmu. Pastebėta, kad galvos skausmo nejaučiančių grupėje pacientai yra jaunesni (vidurkis atitinkamai 7,3 ir 9,5 metų amžiaus), linkę turėti daugiau neurologinių požymių (33 % ir 10 %) ir turi 10 kartų didesnę aklosios dėmės padidėjimo ar perimetro defektų riziką (50 % ir 5 %). Trečdalis šių pacientų negrįžtamai praranda regėjimą (atitinkamai 33 % ir 3 %) [35].

Diagnostika

Idiopatinė intrakranijinė hipertenzija vis dar dažnai būna nediagnozuojama arba diagnozuojama netiksliai. Dėl šios priežasties svarbu žinoti aiškius diagnostinius kriterijus, leidžiančius nustatyti sutrikimą ir rekomenduoti efektyviausius ligos suvaldymo būdus. Dabar klinikinėje praktikoje naudojami modifikuoti Dandy kriterijai, pasiūlyti D. Friedman ir paskutinį kartą atnaujinti 2013 m. (3 lentelė) [6].

Daugėjant tyrimų ir žinių apie šį sutrikimą, aiškėja supratimas, kad IIIH skiriasi tarp vaikų ir suaugusiųjų. Siek-

dami geriau suprasti šios ligos išsivystymą ir ją tiksliau diagnozuoti vaikams, L. Rangwala ir G. Liu (2007) pritaikė modifikuotus Dandy kriterijus prepubertinio amžiaus vaikams [36]. 2010 m. buvo atlikta didelė studija, tirianti vaikų CSS spaudimo normas [37], pagal kurios duomenis diagnostiniuose IIIH kriterijuose buvo patikslinta pradinio LP spaudimo norma vaikams iki lytinio brendimo [6].

Gydymas

Trūksta randomizuotų klinikinių tyrimų, atliktų su IIIH sergančiais vaikais, tad šios ligos gydymo taktika remiasi rekomendacijomis suaugusiesiems. Pagrindinis gydymo tikslas – sumažinti IKS, siekiant išsaugoti regėjimą ir kontroliuoti simptomus. Labai svarbu atidžiai ištirti bet kokias galimas etiologines priežastis ir jas gydyti, kadangi tarp mažų vaikų daugiau negu pusei pacientų ši liga nustatoma kaip pagrindinė [5]. Įprastai pirmiausia skiriamas medikamentinis gydymas, chirurgines intervencijas paliekant tam atvejui, kai IKS nepavyksta suvaldyti vaistais, taip pat pacientams, kuriems gresia regos praradimas. Nutukusiems pacientams rekomenduojama ir svorio mažinimo dieta. Dauguma pediatriinių pacientų gerai atsako į gydymą, visgi keliems procentams sergančiųjų pasireiškia negrįžtamas regos praradimas [38].

Remiantis 2018 m. idiopatinės intrakranijinės hipertenzijos gydymo rekomendacijomis, išskiriami trys pagrindiniai ligos suvaldymo principai [7]:

- 1) gydyti numanomas etiologines priežastis;
- 2) išsaugoti regėjimą;
- 3) kontroliuoti galvos skausmo pasireiškimą.

Kadangi negrįžtamas apakimas yra sunkiausia ligos komplikacija, galinti įvykti tiek ligos pradžioje, tiek po kelerių metų, rekomenduojama, renkantis gydymo būdą, pirmiausia atsižvelgti į esamus regėjimo sutrikimus ir jų progresavimą [39].

1 principas – galimų etiologinių priežasčių gydymas

Tipiniams IIIH atvejams vienintelė ligą modifikuojanti terapija yra svorio mažinimas [40]. Ją reikėtų pasiūlyti visiems pacientams, kurių KMI – $>30 \text{ kg/m}^2$. Nėra aiškiai žinoma, kiek procentų reikia sumažinti kūno svorį, norint pasiekti ligos remisiją. Naujai diagnozuota IIIH siejama su 5–15 % svorio padidėjimu per paskutiniuosius metus [17], kitame tyrime ligos remisija buvo pasiekta kūno svorį vidutiniškai sumažinus 15 % [40]. Pacientams sunkiausia išlaikyti ilgalaikę svorio kontrolę, prižiūrint savo gyvenimo būdą ir dietą, tad didėja bariatrinės chirurgijos vaidmuo ilgalaikiam svorio valdymui. Nenutukusiems (t. y. netipiniams) pacientams pirmiausia siūloma dar kartą patikrinti galimas etiologines priežastis (1 lentelė). Nėra žinoma, ar svorio priaugimas ir netekimas turi įtakos šių pacientų ligos eigai [7].

2 principas – regėjimo išsaugojimas

Greitai prastėjant regėjimui ir esant didelei apakimo rizikai, renkama skubi chirurginė gydymo taktika. Siekiant

išsaugoti regą, naudinga atlikti liumbalinę punkciją ir paimiti šiek tiek SS, kol bus parinktas chirurginis gydymas [7]. 2017 m. buvo atlikta didelė sisteminė IIIH gydymo apžvalga, apimanti duomenis nuo 1985 iki 2014 m. Studijoje nagrinėti 728 atvejai, 341 pacientui buvo atlikta regos nervo dangalo fenestracija (angl. *optic nerve sheath fenestration*, ONSF), 128 pacientams – liumboperitoninis šuntavimas, 72 pacientams – ventrikuloperitoninis šuntavimas, 155 pacientams – veninių ančių stentavimas ir 32 pacientams – bariatrinė chirurgija. ONSF efektyviausiai pagerino regėjimo sutrikimus, o CSS šuntavimas turėjo geresnę atsaką į galvos skausmo sumažinimą. Veninių ančių stentavimas efektyviai sumažino ir regėjimo sutrikimų, ir galvos skausmą, taip pat turėjo mažiausią komplikacijų ir recidyvų rodiklį, tačiau reikalingas ilgesnis stebėjimo laikotarpis. Bariatrinė chirurgija parodė gana aukštą komplikacijų skaičių, lyginant su kitomis intervencijomis. ONSF procedūra yra pigiausia [41].

Regos nervo dangalo fenestracija – tai procedūra, kai regos nervo dangale padaromas pjūvis, leidžiantis nutekėti SS, ir taip sumažinamas spaudimas į regos nervą, sukeltis papildomą. ONSF dažnai naudojama ūmiam ir sunkiam arba greitai progresuojančiam ir į medikamentinį gydymą neatsakančiam regėjimo praradimui gydyti [42]. Svarbu pažymėti, kad ši operacija nėra skirta sumažinti IKS. Ši procedūra turi mažesnę komplikacijų dažnį, lyginant su šuntavimu [5].

Smegenų skysčio šuntavimas rekomenduojamas pacientams su prastai kontroliuojamu galvos skausmu ir neatsakančiomis papildomomis gydymą ONSF. SS šuntavimo procedūros gali būti ventrikuloperitoninės, liumboperitoninės ir, rečiau, ventrikuloatrialinės. Rekomenduojami ventrikuloperitoniniai šuntai dėl retesnio revizijų skaičiaus, lyginant su liumboperitoniniais šuntais [41]. Ventrikuloperitoninis šuntavimas – tai procedūra, kai įvedami du kateteriai: vienas – į smegenų skilvelių sistemą, kitas – į pilvaplėvės ertmę, kurie sujungiami specialiu vožtuvu, reguliuojančiu SS tekėjimą kateteriais [4]. Galimos SS šuntavimo komplikacijos yra pilvo skausmas, šunto obstrukcija, migracija ir infekcija, žemas IKS, subdurinė hematoma ir užpakalinių smegenų išvarža [7].

Atliekant smegenų venografiją, IIIH pacientams dažnai randama veninių ančių stenozė, kuri galimai sukelia IKS padidėjimą ir būdingą simptomatiką. Veninių ančių stentavimas nėra dažnai atliekamas, sergant IIIH, visgi šis metodas efektyviai mažina regėjimo sutrikimus ir galvos skausmą. Siūloma šį gydymo būdą įvertinti iš naujo ir galimai rekomenduoti jį kaip pirmos eilės chirurginį gydymą sunkiems IIIH atvejams [41].

Kartotinės liumbalinės punkcijos (LP) tinka greitam, bet trumpalaikiam IKS sumažinimui, kadangi gyslinis rezginys CSS sekretuoja 25 ml/val. greičiu. Tačiau jos nerekomenduojamos siekiant suvaldyti IIIH. Taip pat pacientai pažymi, kad LP didina nerimą ir gali būti nugaros skausmo priežastimi [7].

Farmakologinis IIIH gydymas remiasi karboanhidraze inhibuojančių vaistų vartojimu, kurie mažina IKS ir papildomą. Pirmojo pasirinkimo vaistas – karboanhidrazės in-

hibitorius acetazolamidas. IIIH gydymo tyrime acetazolamidas buvo lyginamas su placebo. Acetazolamido grupė parodė statistiškai reikšmingus duomenis: pagerėjo akiplėčio funkcija, sumažėjo papiledemos laipsnis, pagerėjo gyvenimo kokybė, sumažėjo IKS [43]. Antrojo pasirinkimo vaistas – topiramatas yra antiepilepsinis vaistas, pasižymintis karboanhidrazę inhibuojančiu veikimu. Šis vaistas turi apetitą mažinantį poveikį, tad rekomenduojamas nutukusiems pacientams [7]. Kartais naudojama acetazolamido ir metilprednizolono kombinacija intraveniškai, tačiau kortikosteroidai rekomenduojami tik trumpalaikiam būklės gerinimui [5].

3 principas – galvos skausmo kontrolė

Lėtinis galvos skausmas yra vienas labiausiai gyvenimo kokybę veikiančių ligos pasireiškimų [12, 17], todėl yra svarbu jį tinkamai kontroliuoti. Galimas trumpalaikis analgetikų, tokių kaip nesteroidiniai vaistai nuo uždegimo ar paracetamolis, vartojimas. Svarbu pabrėžti, kad analgetinių preparatų perdozavimas gali tapti antrine galvos skausmo priežastimi [27]. Migreninio fenotipo galvos skausmui gydyti galima rekomenduoti antimigreninį gydymą. Tačiau nėra patvirtintų galvos skausmo gydymo rekomendacijų IIIH sergantiems žmonėms [7].

KLINIKINIS ATVEJIS

11 metų mergaitė skundėsi 2 savaites besitęsiančiu bendru silpnumu, galvos svaigimu, nuovargiu, kartotiniaisi vėmimais, dvejinimusi, sutrikusiu regėjimu, ypač kairiąja akimi. Žinoma, kad anksčiau yra buvę vėmimai susijaudinus, profilaktinės apžiūros metu tikrinta rega buvo gera. Pacientė gimusi iš nekomplikuoto nėštumo ir gimdymo, geros raidos. Skiepyta pagal planą. Alergijų, lėtinių ligų, traumų nebuvo, vaistų nevartoja. Erkės įsisiurbimą, gyvūnų įkandimus, įdrėskimus neigia. Kontaktą su sergančiaisiais infekcinėmis ligomis neigia.

Klinikinės apžiūros metu bendra būklė – patenkinama, objektyvi somatinių sistemų apžiūra – be patologinių nukrypimų, ūgis – 156 cm (75–90 %), svoris – 67 kg (10 kg daugiau nei 97 procentilė).

Neurologinė apžiūra: sutrikusi galvinių nervų veikla: riboti akių obuolių judesiai į šonus, dvejinasi žiūrint į šonus, susiaurėjęs akiplotis, susilpnėjusi rega, ypač kairiąja akimi, apsunkintoje Rombergo pozijoje svyruoja. Kitos neurologinės simptomatikos nėra.

Oftalmologinis ištyrimas: mergaitė blogai mato abiem akimis (OU), ypač kairiąja: regos aštrumas: dešinioji akis (OD) – 0,5, kairioji akis (OS) – 0,04. Dvejinasi žiūrint į kairę. Nepilnai atveda kairiąją akį į šoną. Konvergencija kairiąja akimi negalima. Tirtas akiplotis: OD nematė 98/120, OS nematė 120/120. Akių ultragarso tyrimu matomas OU regos nervo disko (RND) paburkimas. Akių dugno tyrime regos nervo diskai prominuoja, hiperemiški, ribos – tušotos, kraujagyslės – praplėstos, stazinės, vingiuotumas – padidėjęs, tinklainėje – pavienės taškinės ir

štrichinės kraujosruvos. Išvada: RND edema, hipermetro-pija, diplopija.

Galvos smegenų magnetinio rezonanso tomografija su angiografija: intrasmegeinių patologinių darinių, pakitusio MR signalo židinių nematyti. Vidurio linijos struktūros – nedislokuotos. Skilvelių sistema – nedeformuota, nepaplėsta: Huckmano indeksas – 52,4 mm, III skilvelis – 5,1 mm. Subarachnoidiniai tarpai – nepakitę. Kraujagyslių rekonstrukcijose – patologinių pakitimų nematyti. Akių obuoliuose – išsigaubę optinių nervų diskai. Apie optinius nervus per visą akiduobės ilgį – likvoro MR signalo juostelės. Išvada: galvos smegenyse – be patologinių pakitimų, pakitimai akiduobėse – galimos intrakranijinės hipertenzijos požymiai.

Preliminari diagnozė: idiopatinė intrakranijinė hipertenzija (*pseudotumor cerebri*) G93.2.

Hospitalizuota į Vaikų neurologijos skyrių tolimesniam ištyrimui ir gydymui.

Tyrimai ir konsultacijos

Galvos smegenų kraujagyslių ultragarsinis tyrimas: galvos arterijų eiga – įprastinė. Kraujotakos rodikliai – kiek aukštesni nei įprastai: kraujo tėkmės diastoliniai greičiai padidėję, nežymiai didesni kairėje nei dešinėje. Kiek žemesnis kraujagyslių rezistentiškumo (IR) indeksas (0,48–0,58), tai būdinga veninio nutekėjimo sutrikimams, intrakranijinei hipertenzijai.

Elektroencefalograma atitinka normą.

Endokrinologo konsultacija: per 3 mėn. priaugo 6 kg, svoris stipriai auga nuo 9 metų. Objektyviai: amžius – 11 m. 2 mėn., ūgis – 156 cm (75–90 %), svoris – 67 kg (10 kg daugiau nei 97 procentilė). Atsvertis pagal idealų ūgį – apie 20 kg. Lytinio brendimo požymių dar nėra.

Laboratoriniai tyrimai

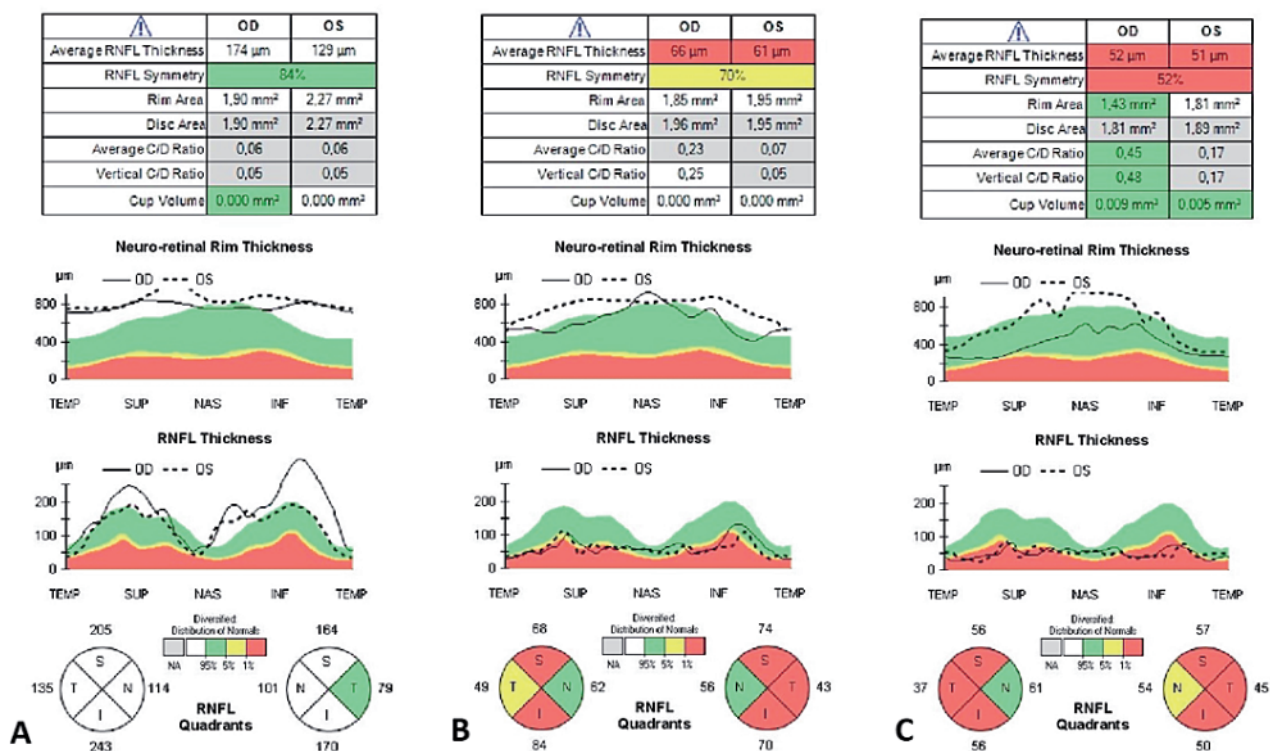
Bendras kraujo tyrimas – be patologinių pakitimų.

Biocheminis kraujo tyrimas: elektrolitų koncentracija (K, Na, Ca, Cl), pH, pCO₂, pO₂, HCO₃, SBE, gliukozė, kreatininas, kepenų fermentų (ALT, AST) koncentracija, krešėjimo rodikliai (ADTL, SPA, INR, fibrinogenas) – be patologinių pakitimų.

Skydliaukės hormonų tyrimas (laisvas tiroksinas ir tirotrypinas), hipofizės hormonų tyrimas (estradiolis, FSH, LH, PRL, AKTH, kortizolis) – tyrimų rezultatai atitiko amžiaus normą.

Imunologiniai tyrimai: atliktas *Borrelia burgdorferi* (Laimo I.) IgG ir IgM antikūnų nustatymas imunofermen-tiniu metodu, gauti neigiami IgG antikūnai (<1,0) ir teigiami IgM antikūnai (6,7, norma – <1,0). Atliktas *Borrelia burgdorferi* imunoblotas: IgG ir IgM – neigiami. Kadangi imunobloto tyrimas – neigiamas, daroma išvada, kad buvo gautas klaidingai teigiamas IgM antikūnų tyrimas, Laimo liga mergaitei atmesta.

Remiantis anamneze (2 savaites skundžiasi galvos svaigimu, bendru silpnumu, nuovargiu, dvejinimusi, sutrikusiu regėjimu, ypač kairiąja akimi, alergijų, lėtinių ligų, traumų nebuvo, vaistų nevartoja), klinika (subjektyvūs simptomai: bendras silpnumas, galvos svaigimas, nuovargio jausmas, kartotiniai vėmimai, diplopija, sutrikęs regė-



Pav. Akių optinės koherentinės tomografijos tyrimas dinamikoje.

A – 2019 m. vasario mėn. stebimas tinklainės nervinių skaidulų sluoksnio (TNSS, angl. RNFL) sustorėjimas, daugiau kairėje akyje, tai papildomos požymis. B – 2019 m. balandžio mėn. (po ventrikuloperitoninio šuntavimo operacijos) stebimas TNSS išplonėjimas viršutiniame, apatiniame ir temporaliniame kvadrante, regos nervo disko atrofija. C – 2020 m. vasario mėn. TNSS išplonėjimas: OS – visuose kvadrantuose, OD – normą atitinka tik nazalinis kvadrantas, regos nervo disko atrofija.

ymas, ypač kairiaja akimi, objektyvūs simptomai: sutrikusi galvinių nervų veikla: pacientė negali nukreipti žvilgsnio pilnai į šonus, dvejinasi žiūrint į šonus, susiaurėjęs akiplotis, sutrikusi rega, ypač kairiaja akimi), tyrimų duomenimis (akių dugno ištyrimas: abiejų akių RND paburkimas; galvos smegenų MRT su angiografija: išsigaubę optinių nervų diskai, nėra struktūrinių pakitimų galvos smegenyse; galvos smegenų kraujotakos rodikliai kiek aukštesni nei įprastai ir būdingi veninio nutekėjimo sutrikimams, intrakranijinei hipertenzijai; atsvaris 10 kg daugiau nei 97 procentilė), **klinikinė diagnozė:** idiopatinė intrakranijinė hipertenzija (*pseudotumor cerebri*) G93.2. Nutukimas E66.0.

Gydymas ir ligos eiga

Mergaitei skirtas medikamentinis gydymas acetazolamidu („Diacarbi“ 250 mg du kartus per dieną *per os*).

Po 12 d. gydymo oftalmologinis ištyrimas: regos aštrumas OD – 0,5, OS – 0,04. Spalvų juslė – nesutrikusi. OU ultragarsas – OU RND paburkimas. OU akių judesiai laisvi visomis kryptimis, mikrojudiesys iš divergens, OU priekiniame segmente be pakitimų, akių dugne: OU RND promienuoja, hiperemiški, ribos – tuštos, kraujagyslės – praplėtos, stazinės, vingiuotumas – padidėjęs, tinklainėje – pavienės taškinės ir štrichinės kraujosruvos, OD>OS. Tinklainė prigulusi.

Gydymas sustiprintas: papildomai skirta 15 % manitolio tirpalo infuzija intraveniškai („Mannitolum“ 0,5 g/kg

du kartus per parą) padidėjusiam intrakranijiniam spaudimui ir akispūdžiui mažinti.

Oftalmologinis ištyrimas dinamikoje yra nežymiai geresnis: pacientė mato kiek ryškiau, kompiuterinės perimetrijos rezultatai nežymiai geresni (OD fiksuoti centriniai taškai, OS apatiniame kvadrante nežymiai daugiau taškų, viršutiniame kvadrante išlieka skotoma). Akių dugne: dinamikoje OU RND paburkimas – nežymiai sumažėjęs (RND kiek plokštesni), venų staziniai pakitimai – sumažėję, kraujagyslės – mažiau vingiuotos ir mažiau praplėtos, tinklainėje kraujosruvos besirezorbuojančios.

Atlikta diagnostinė ir gydomoji liumbalinė punkcija, išmatuotas 300 mmH₂O (norma – <280 mmH₂O) slėgis. Likvoras – skaidrus, likvoro citologinis ir biocheminis tyrimas – be pakitimų.

Oftalmologinis ištyrimas dinamikoje nekinta, papildoma išlieka: regos aštrumo sutrikimas išlieka. Akių obuolių judesiai laisvi. OU – ramios, optinės terpės skaidrios, dugne – RND ribų vualizacija dar išlieka, bet yra teigiama dinamika, kraujagyslės nepakitusios. Atlikta makulų optinė koherentinė tomografija (OKT): OU makulos kontūras išlaikytas, OS matomas centrinis tinklainės sluoksnio išplonėjimas visuose sluoksniuose subfovealiai. Abiejų akių ganglinių ląstelių sluoksnio išplonėjimas visuose segmentuose, labiau OS. Tinklainės nervinių skaidulų sluoksnio (TNSS) sustorėjimas OD visuose kvadrantuose, OS viršutiniame, apatiniame ir nazaliniame kvadrantuose (pav. A).

Atlikta pakartotinė liumbalinė punkcija, išmatuotas 450 mmH₂O (norma – <280 mmH₂O) slėgis. Likvoro tyrimas – be pakitimų.

Dėl nepakankamo konservatyvaus medikamentinio gydymo efekto nuspręsta atlikti ventrikuloperitoneostomiją. Bendroje intubacinėje neįtūtoje, pacientei gulint ant nugaros, paruošus operacinį lauką, atliktas minkštųjų audinių pjūvis dešinėje F-P srityje. Frezinė anga tipiniam taške. Punktuotas dešiniojo šoninio skilvelio frontalinis ragas. Gautas skaidrus likvoras aukštu slėgiu. Prijungtas likvoro rezervuaras su šoniniu išėjimu, ant frezinės angos. Pjūvis dešinėje retroaurikulinėje srityje. Pravestas kateteris nuo rezervuaro iki pjūvio ir prijungtas „Medtronic Strata“ keičiamo pralaidumo vožtuvas (slėgis – 2,5). Pravedėju pravestas peritoninis kateteris į epigastriumo sritį. Per bambą įvestas troakaras. Laparoskopinės kameros kontrolėje peritoninis kateteris įvestas į pilvaplovės ertmę. Prijungtas prie vožtuvo. Žaizdos išplautos. Hemostazė. Susiūtos pasluoksniui. Aseptinis tvarstis.

Po operacijos pacientės būklė – patenkinama, pagerėjusi, intrakranijinės hipertenzijos klinikos nėra – nustojo svaigti galva, nebevėmė.

Tolimesnis stebėjimas

Praėjus 5 savaitėms po operacijos, konsultuota oftalmologo, regos aštrumas OD – 1,0, OS – 0,4. Abi akys – ramios, optinės terpės – skaidrios, akių dugne RND šviesiai gelsvos spalvos, riboti. OS tinklainės makulinėje srityje stebimi smulkūs degeneraciniai židiniai, tinklainė – prigludusi, kraujagyslės – be patologinių pakitimų. Kompiuterinis akipločio tyrimas – be žymios dinamikos. OKT makulos kontūras išlaikytas. OS centrinės tinklainės sluoksnio išplonėjimas visuose sluoksniuose. TNSS OD – 66 μm, OS – 61 μm. Stebimas TNSS suplonėjimas viršutiniame, apatiniame ir temporaliniame kvadrante (pav. B).

Praėjus metams po ventrikuloperitoninio (VP) šunto įdėjimo, pacientės būklė gera, skundų neturi, intrakranijinės hipertenzijos klinikos nėra,čiuopiant VP šunto vožtuvo rezervuaras – be pakitimų.

Oftalmologinis ištyrimas: regos aštrumas OD – 1,0, OS – 0,2. Abi akys – ramios, optinės terpės – skaidrios, akių dugne matomos aiškios RND ribos, diskai – blyškūs, kraujagyslės ir tinklainė – be pakitimų. OKT tyrime stebima neigiama dinamika: RND TNSS vidurkis OD – 52 μm, OS – 51 μm, TNSS OS – suplonėję visuose kvadrantuose, OD – atitinka normą tik nazalinis kvadrantas. Makulose centrinės tinklainės sluoksnio išplonėjimas, OD ~ 208 μm, OS ~ 203 μm, ganglinių ląstelių storis – suplonėjęs, OD – 54 μm, OS – 52 μm (pav. C).

Galvos smegenų MRT tyrime dešinėje frontalinėje srityje matomas VP šuntas, kuris per dešinįjį frontalinį ragą siekia III skilvelio dugną. Intrasmegeninių patologinių darinių, pakitusio MR signalo židinių nematyti. Vidurio linijos struktūros – nedislokuotos. Šoniniai skilveliai – asimetriški, dešinysis – siauras, IV skilvelis – be pakitimų. Subarachnoidiniai tarpai – nepakitę. Okcipitalinėje srityje iš dešinės matomi artefaktai dėl VP šunto pompos. Išvados: neigiamos dinamikos nėra.

Mergaitė jaučiasi gerai, skundų neturi, svorio sumažinti nepavyko, išlieka sutrikusi rega kairiaja akimi, prie kurios mergaitė adaptavosi ir nebejaucia.

APTARIMAS

Idiopatrinė intrakranijinė hipertenzija yra retai pasireiškiantis, nežinomos etiologijos intrakranijinio spaudimo padidėjimas. Šis sutrikimas dažniausiai nustatomas reprodukcinio amžiaus nutukusioms moterims, tačiau gali pasireikšti ir vaikams.

Šiame klinikiname atvejuje pristatyta pacientė turėjo vieną rizikos veiksnių – antsvorį, o lytinis brendimas jai dar nėra prasidėjęs. Pacientė nesiskundė galvos skausmu, jos skundai buvo nespecifiniai – silpnumas, nuovargis, galvos svaigimas, keletą kartų pasikartoję vėmimai, pablogėjusi rega. Pacientės neurologinės apžiūros metu pastebėta sutrikusi galvinių nervų veikla: pacientė negalėjo nukreipti žvilgsnio pilnai į šonus, dvejinosi žiūrint į šonus, buvo susiaurėjęs akiplotis, sutrikusi rega, ypač kairiaja akimi. Įvertinus akių dugną, pastebėta regos nervo disko edema. Tai prisideda prie esamų literatūros duomenų rezultatų, kad vaikams, nesiskundžiantiems galvos skausmu, dažniau ir sunkiau reiškiasi neurologiniai bei oftalmologiniai sutrikimai. Vaizdiniai tyrimai neparodė reikšmingų struktūrinių pakitimų galvos smegenyse. Liumbalinės punkcijos metu išmatuotas intrakranijinis spaudimas buvo padidėjęs. Mergaitė nepakankamai efektyviai gydyta dehidratuojančiais vaistais: acetazolamidu ir manitolium, vėliau jai atlikta ventrikuloperitoninio šuntavimo operacija, po kurios intrakranijinės hipertenzijos klinika visiškai išnyko. Pacientė stebima metus po operacijos, komplikacijų dėl šunto nebuvo, intrakranijinės hipertenzijos simptomai nerecidavo. Tačiau nustatytas progresuojantis tinklainės nervinių skaidulų sluoksnio išplonėjimas ir regos nervo disko atrofija, ryškus vienos akies regos sutrikimas.

Taigi, nors idiopatrinė intrakranijinė hipertenzija vaikams yra reta, apie ją reikia pagalvoti, kai pacientas skundžiasi net ir nespecifiniais, bet galimais intrakranijinės hipertenzijos simptomais, skubiai ištirti akių dugną ir nedelsiant gydyti, siekiant išsaugoti regėjimą ir paciento gyvenimo kokybę.

Literatūra

1. Markey KA, Mollan SP, Jensen RH, Sinclair AJ. Understanding idiopathic intracranial hypertension: mechanisms, management, and future directions. *Lancet Neurol* 2016; 15: 78–91. [https://doi.org/10.1016/S1474-4422\(15\)00298-7](https://doi.org/10.1016/S1474-4422(15)00298-7)
2. Thurtell MJ, Bruce BB, Newman NJ, Biouesse V. An update on idiopathic intracranial hypertension. *Reviews in Neurological Diseases* 2010; 7(2–3): e56–68.
3. Giridharan N, Patel SK, Ojugheli A, Nouri A, Shirani P, Grossman AW, et al. Understanding the complex pathophysiology of idiopathic intracranial hypertension and the evolving role of venous sinus stenting: a comprehensive review of

- the literature. *Neurosurg Focus FOC* 2018; 45(1): E10. <https://doi.org/10.3171/2018.4.FOCUS18100>
4. Hoffmann J, Mollan SP, Paemeleire K, Lampl C, Jensen RH, Sinclair AJ. European headache federation guideline on idiopathic intracranial hypertension. *J Headache Pain* 2018; 19(1): 93. <https://doi.org/10.1186/s10194-018-0919-2>
 5. Ko MW, Liu GT. Pediatric idiopathic intracranial hypertension (pseudotumor cerebri). *Horm Res Paediatr* 2010; 74: 381–9. <https://doi.org/10.1159/000321180>
 6. Friedman DI, Liu GT, Digre KB. Revised diagnostic criteria for the pseudotumor cerebri syndrome in adults and children. *Neurology* 2013; 81(13): 1159–65. <https://doi.org/10.1212/WNL.0b013e3182a55f17>
 7. Mollan SP, Davies B, Silver NC, et al. Idiopathic intracranial hypertension: consensus guidelines on management. *J Neurol Neurosurg Psychiatry* 2018; 89: 1088–100. <https://doi.org/10.1136/jnmp-2017-317440>
 8. Aylward SC. Intracranial hypertension: is it primary, secondary, or idiopathic? *J Neurosci Rural Pract* 2014; 5(4): 326–7. <https://doi.org/10.4103/0976-3147.139962>
 9. Quincke H. Über meningitis serosa and verwandte Zustände. *Deutsch Z Nervenheilk* 1897; 9: 149–68. <https://doi.org/10.1007/BF01668270>
 10. Nonne M. Ueber Falle vom Symptomkomplex “tumor cerebri” mit Ausgang in Heilung. *Dtsch Z Nervenheilkd* 1904; 27: 169–216. <https://doi.org/10.1007/BF01667111>
 11. Foley J. Benign forms of intracranial hypertension; toxic and otitic hydrocephalus. *Brain* 1955; 78(1): 1–41. <https://doi.org/10.1093/brain/78.1.1>
 12. Digre KB, Bruce BB, McDermott MP, Galetta KM, Balcer LJ, Wall M, NORDIC Idiopathic Intracranial Hypertension Study Group. Quality of life in idiopathic intracranial hypertension at diagnosis: IIH Treatment Trial results. *Neurology* 2015; 84(24): 2449–56. <https://doi.org/10.1212/WNL.0000000000001687>
 13. Galgano MA, Deshaies EM. An update on the management of pseudotumor cerebri. *Clin Neurol Neurosurg* 2013; 115(3): 252–9. <https://doi.org/10.1016/j.clineuro.2012.11.018>
 14. Gordon K. Pediatric pseudotumor cerebri: descriptive epidemiology. *Can J Neurol Sci* 1997; 24: 219–21. <https://doi.org/10.1017/S031716710002182X>
 15. Ball AK, Clarke CE. Idiopathic intracranial hypertension. *Lancet Neurol* 2006; 5: 433–42. [https://doi.org/10.1016/S1474-4422\(06\)70442-2](https://doi.org/10.1016/S1474-4422(06)70442-2)
 16. Warner JE, Larson AJ, Bhosale P, Digre KB, Henley C, Alder SC, et al. Retinol-binding protein and retinol analysis in cerebrospinal fluid and serum of patients with and without idiopathic intracranial hypertension. *J Neuroophthalmol* 2007; 27: 258–62. <https://doi.org/10.1097/WNO.0b013e31815b9af0>
 17. Daniels AB, Liu GT, Volpe NJ, et al. Profiles of obesity, weight gain, and quality of life in idiopathic intracranial hypertension (pseudotumor cerebri). *Am J Ophthalmol* 2007; 143: 635–41. <https://doi.org/10.1016/j.ajo.2006.12.040>
 18. Bruce BB, Kedar S, Van Stavern GP, Monaghan D, Acierno MD, Braswell RA, et al. Idiopathic intracranial hypertension in men. *Neurology* 2009; 72(4): 304–9. <https://doi.org/10.1212/01.wnl.0000333254.84120.f5>
 19. Moses JM, Riseberg RS, Mansbach JM. Lyme disease presenting with persistent headache. *Pediatrics* 2003; 112(6): e477–9. <https://doi.org/10.1542/peds.112.6.e477>
 20. Iplikcioglu A, Bek S, Gökduman C, et al. Diffuse villous hyperplasia of choroid plexus. *Acta Neurochir (Wien)* 2006; 148: 691–4. <https://doi.org/10.1007/s00701-006-0753-1>
 21. Iliff JJ, Wang M, Liao Y, Plogg BA, Peng W, Gundersen GA, et al. A paravascular pathway facilitates CSF flow through the brain parenchyma and the clearance of interstitial solutes, including amyloid. *Sci Transl Med* 2012; 4(147): 147ra111. <https://doi.org/10.1126/scitranslmed.3003748>
 22. McGeeney BE, Friedman DI. Pseudotumor cerebri pathophysiology. *Headache* 2014; 54: 445–58. <https://doi.org/10.1111/head.12291>
 23. Sugerman HJ, DeMaria EJ, Felton WL 3rd, Nakatsuka M, Sismanis A. Increased intra-abdominal pressure and cardiac filling pressures in obesity-associated pseudotumor cerebri. *Neurology* 1997; 49: 507–11. <https://doi.org/10.1212/WNL.49.2.507>
 24. Balcer LJ, Liu GT, Forman S, Pun K, Volpe NJ, Galetta SL, et al. Idiopathic intracranial hypertension: relation of age and obesity in children. *Neurology* 1999; 52: 870–2. <https://doi.org/10.1212/WNL.52.4.870>
 25. Fraser JA, Bruce BB, Rucker J, Fraser LA, Atkins EJ, Newman NJ, et al. Risk factors for idiopathic intracranial hypertension in men: a case-control study. *J Neurol Sci* 2010; 290(1–2): 86–9. <https://doi.org/10.1016/j.jns.2009.11.001>
 26. Giuseffi V, Wall M, Siegel PZ, Rojas PB. Symptoms and disease associations in idiopathic intracranial hypertension (pseudotumor cerebri): a case control study. *Neurology* 1991; 41(2(Pt 1)): 239–44. https://doi.org/10.1212/WNL.41.2_Part_1.239
 27. Friedman DI, Quiros PA, Subramanian PS, Mejico LJ, Gao S, McDermott M, et al. Headache in idiopathic intracranial hypertension: findings from the Idiopathic Intracranial Hypertension Treatment Trial. *Headache* 2017; 57(8): 1195–205. <https://doi.org/10.1111/head.13153>
 28. Yri HM, Jensen RH. Idiopathic intracranial hypertension: clinical nosography and field-testing of the ICHD diagnostic criteria. A case-control study. *Cephalalgia* 2015; 35: 553–62. <https://doi.org/10.1177/0333102414550109>
 29. Sadun AA, Currie JN, Lessell S. Transient visual obscurations with elevated optic discs. *Ann Neurol* 1984; 16: 489–94. <https://doi.org/10.1002/ana.410160410>
 30. Best J, Silvestri G, Burton B, et al. The incidence of blindness due to idiopathic intracranial hypertension in the UK. *Open Ophthalmol J* 2013; 7: 26–9. <https://doi.org/10.2174/1874364101307010026>
 31. Wall M, Kupersmith MJ, Kiebertz KD, Corbett JJ, Feldon SE, Friedman DI, et al. The idiopathic intracranial hypertension treatment trial: clinical profile at baseline. *JAMA Neurol* 2014; 71(6): 693–701. <https://doi.org/10.1001/jamaneurol.2014.133>
 32. Biousse V, Newman NJ, Lessell S. Audible pulsatile tinnitus in idiopathic intracranial hypertension. *Neurology* 1998; 50(4): 1185–6. <https://doi.org/10.1212/WNL.50.4.1185>
 33. Hofmann E, Behr R, Neumann-Haefelin T, Schwager K. Pulsatile tinnitus: imaging and differential diagnosis. *Deutsches Arzteblatt International* 2013; 110(26): 451–8. <https://doi.org/10.3238/arztebl.2013.0451>
 34. Weig SG. Asymptomatic idiopathic intracranial hypertension in young children. *J Child Neurol* 2002; 17: 239–41. <https://doi.org/10.1177/088307380201700320>
 35. Lim M, Kurian M, Penn A, Calver D, Lin JP. Visual failure without headache in idiopathic intracranial hypertension.

- Arch Dis Child 2005; 90: 206–10. <https://doi.org/10.1136/adc.2003.039305>
36. Rangwala LM, Liu GT. Pediatric idiopathic intracranial hypertension. *Surv Ophthalmol* 2007; 52: 597–617. <https://doi.org/10.1016/j.survophthal.2007.08.018>
 37. Avery RH, Shah SS, Licht DJ, Seiden JA, Huh JW, Boswinkel J, et al. Reference range of cerebrospinal fluid opening pressure in children undergoing diagnostic lumbar puncture. *N Engl J Med* 2010; 363: 891–3. <https://doi.org/10.1056/NEJMc1004957>
 38. Rogers DL. A review of pediatric idiopathic intracranial hypertension. *Pediatr Clin North Am* 2014; 61: 579–90. <https://doi.org/10.1016/j.pcl.2014.03.004>
 39. Wall M. Idiopathic intracranial hypertension. *Neurol Clin* 2010; 28(3): 593–617. <https://doi.org/10.1016/j.ncl.2010.03.003>
 40. Sinclair AJ, Burdon MA, Nightingale PG, et al. Low energy diet and intracranial pressure in women with idiopathic intracranial hypertension: prospective cohort study. *BMJ* 2010; 341: c2701. <https://doi.org/10.1136/bmj.c2701>
 41. Kalyvas AV, Hughes M, Koutsarnakis C, Moris D, Liakos F, Sakas DE, et al. Efficacy, complications and cost of surgical interventions for idiopathic intracranial hypertension: a systematic review of the literature. *Acta Neurochir* 2017; 159(1): 33–49. <https://doi.org/10.1007/s00701-016-3010-2>
 42. Thuente DD, Buckley EG. Pediatric optic nerve sheath decompression. *Ophthalmology* 2005; 112: 724–7. <https://doi.org/10.1016/j.ophtha.2004.11.049>
 43. Wall M, McDermott MP, Kiebertz KD, et al. Effect of acetazolamide on visual function in patients with idiopathic intracranial hypertension and mild visual loss: the idiopathic intracranial hypertension treatment trial. *JAMA* 2014; 311: 1641–51. <https://doi.org/10.1001/jama.2014.3312>

L. Lauruvėnaitė, R. Raugalas, J. Grikinienė

IDIOPATHIC INTRACRANIAL HYPERTENSION. CASE REPORT AND LITERATURE REVIEW

Summary

We report a clinical case of 11 year old patient presenting with dizziness, diplopia, and blurred vision. The patient did not have headache. Ophthalmologic examination revealed papilledema in both eyes, lumbar puncture showed an increased intracranial pressure, magnetic resonance imaging and angiography identified no structural cerebral lesions, only optic disc bulging in both eyes. The patient had one risk factor – overweight; puberty had not yet begun. She was administered dehydrating medical therapy of acetazolamide and mannitol. With pharmacological treatment not being effective enough, ventriculoperitoneal shunting operation was performed, after which symptoms of intracranial hypertension disappeared. After one year of follow-up, the patient reported no symptoms of intracranial hypertension, she did not experience any complications with the shunt; however, thinning of retinal nerve fiber layer and optic nerve atrophy was found in both eyes and a severe decline of visual function in one eye.

Idiopathic intracranial hypertension is rare among children and can have a less distinct clinical presentation. Therefore, it is necessary to have this in mind even when the patient is presenting with less specific intracranial hypertension symptoms. In the case of declining visual function, urgent surgical treatment is required to preserve vision. Ventriculoperitoneal shunting is effective in managing symptoms of intracranial hypertension, however, in some cases visual function keeps declining.

Keywords: pediatric idiopathic intracranial hypertension, papilledema, ventriculoperitoneal shunting, clinical case.

Gauta:
2020 05 02

Priimta spaudai:
2020 05 25