

# Bendrojo kepenų latako jatrogeninio E2 klasės sužalojimo atliekant laparoskopinę cholecistektomiją gydymas endoskopinio stentavimo būdu: klinikinis atvejis

## Endoscopic bile duct stenting for common hepatic duct iatrogenic E2 class injury following non-planned laparoscopic cholecystectomy: case report

Aurelijus Grigaliūnas<sup>1</sup>, Raimundas Lunevičius<sup>2</sup>, Žygimantas Kuliešius<sup>1</sup>, Lina Praleikienė<sup>1</sup>

<sup>1</sup> Respublikinė Vilniaus universitetinė ligoninė, Šiltnamių g. 29, LT-04130 Vilnius, Lietuva

<sup>2</sup> Aintree universitetinė ligoninė, Bendrosios chirurgijos departamentas, Skubios bendrosios chirurgijos ir Politraumų centras, Medicinos fakultetas, Liverpulio universitetas, Lower Lane, Liverpool L9 7AL, Jungtinė Karalystė  
El. paštas: raimundas.lunevicius@aintree.nhs.uk

<sup>1</sup> Vilnius Republican University Hospital, 29 Šiltnamių Str., LT-04130 Vilnius, Lithuania

<sup>2</sup> Aintree University Hospital NHS Foundation Trust, General Surgery Directorate, Emergency General Surgery and Major Trauma Centre, School of Medicine, University of Liverpool, Lower Lane, Liverpool L9 7AL, UK  
E-mail: raimundas.lunevicius@aintree.nhs.uk

### Ižanga

Aprašome bendrojo kepenų latako jatrogeninio E2 klasės sužalojimo endoradiologinės diagnostikos ir nestandartinio sėkmingo gydymo tulžies latako stentavimu atvejį.

### Klinikinis atvejis

Ligoniui, 81 metų vyrui, dėl ūminio perforacinio kalkulinio cholecistito ir subhepatinio pūlinio atlikta laparoskopinė cholecistektomija ir pokepeninio tarpo drenavimas. Po operacijos buvo iki 700 ml tulžies nuotėkis pro dreną. Endoskopinės cholangiopankreatografijos metu diagnozavus bendrojo kepenų latako E2 klasės sužalojimą, tulžies latakai buvo stentuoti plastikiniu stentu. Vėliau susidariusi 1 cm ilgio striktūra buvo panaikinta metaliniu savaime išsiplečiančiu ir antimigracinį mechanizmą turinčiu *Hanarostent BCT-10-080-180* stentu. Praėjus pusei metų nuo šios procedūros ligonis jautėsi visiškai patenkinamai. Cholangito simptomų nebuvo.

### Išvados

Tulžies latakų stentavimas yra efektyvi alternatyva atviroms tulžies latakų operacijoms esant bendrojo kepenų latako jatrogeninės kilmės didelės apimties perforaciniam sužalojimui ir vėliau susidariusiai striktūrai (E2 ir potencialiai E1 sužalojimų klasės). Jis yra ypač svarbus vyresnio amžiaus ligoniams, turintiems mažą fiziologinį rezervą.

**Reikšminiai žodžiai:** tulžies pūslės akmenligė, cholecistitas, cholecistektomija, laparoskopinė cholecistektomija, tulžies latakai, tulžies latako sužalojimai, sužalojimai, stentavimas, Lietuva

## Background

Open reconstructive bile duct surgery is a standard procedure for Bismuth–Strasberg E class iatrogenic injury of common hepatic or common bile duct. We aimed to describe an endoscopic stenting of the extra-hepatic bile duct due to Bismuth–Strasberg E2 class iatrogenic injury of common hepatic duct related to emergency laparoscopic cholecystectomy for acute prolonged perforated calculus cholecystitis and subhepatic abscess.

## Case report

The E2 class injury to the common hepatic duct detected via ERCP and fistula cholangiography for an 81 year-old-male patient following 'difficult' emergency laparoscopic cholecystectomy and drainage of the subhepatic space. A plastic biliary stent inserted during the ERCP procedure for the temporary management of a high-volume bile leak from the common hepatic duct. When a 1 cm long stricture was diagnosed three months after the original gallbladder surgery (Fig. 4), Hanarostent BCT-10-080-180 was inserted to cure the patient. The patient is well and without symptoms of cholangitis within six months following the final biliary stenting.

## Conclusions

Endoscopic biliary stenting is an alternative management option for E2 (and, potentially, for E1) class injury of the common hepatic duct in patients with a limited physiological reserve. The case shows that a step-wise approach to 25 principles to minimize the risk to patients undergoing laparoscopic cholecystectomy (*Lithuanian Surgery* 2015, 14: 14–27) should be a requirement in all institutions admitting patients with a biliary disease.

**Key words:** cholecolithiasis, cholecystitis, cholecystectomy, laparoscopic cholecystectomy, bile ducts, bile duct injury, injury, stenting, Lithuania

## Įvadas

Jatrogeninius tulžies latako sužalojimus reikia klasifikuoti vienodai [1]. Tai suteiktų tikslesnių palyginimų galimybę ir leistų suvienodinti jatrogeninių tulžies latako sužalojimų gydymo algoritmus bei indikacijas taikyti konkrečius gydymo metodus [2]. Šiuo metu teikiame pirmenybę Bismutho ir Strasbergo klasifikacijai [1, 3, 4]. Joje visi jatrogeniniai tulžies latako sužalojimai yra skirstomi į penkias klases – A, B, C, D ir E. Primename, kad E klasei priskiriami sunkūs bendrojo kepenų arba bendrojo tulžies latako sužalojimai: pirma, kai pažeidžiama >50 proc. tulžies latako sienos; antra, kai būna sužalotas, t. y. perpjautas skersai, visas tulžies latakas; trečia, kai latakas perspaudžiamas kabėmis jo neperkerpant. Šie pažeidimai smulkiau apibūdinami poklasiais E1, E2, E3, E4 ir E5 [1]. Juos koreguoti rekomenduojama atviros operacijos būdu suformuojant hepatikojejunoanastomozę. Primename, kad E2 klasės sužalojimas reiškia magistralinio tulžies latako visišką arba >50 proc. jo pažeidimą – perpjovimą ar striktūrą susidarymą ≤2 cm nuo dešiniojo ir kairiojo kepenų latako jungties.

Pateikiame laparoskopinės cholecistektomijos dėl ūminio kalkulinio cholecistito ir bendrojo kepenų lata-

ko jatrogeninio E2 klasės sužalojimo endoradiologinės diagnostikos bei nestandartinio gydymo aprašymą. Tai buvo didelės apimties bendrojo kepenų latako sienos sužalojimas, kuris vėliau sukėlė šio latako striktūrą. Šis atvejis yra neįprastas ir įdomus ne tik pedagogine prasme. Jis tiesiogiai rodo, kad E2 (ir potencialiai E1) klasės sužalojimai gali būti sėkmingai gydomi tulžies latako stentavimo būdu, jei susiklosto palankios aplinkybės. Teigiame, kad šio metodo selektyvus pasirinkimas ir pritaikymas yra svarbus vyresnio amžiaus pacientams, turintiems mažą ribotą fiziologinį rezervą.

## Klinikinis atvejis

Ligoniiui, 81 metų vyrui, buvo atlikta laparoskopinė cholecistektomija ir pokepeninio tarpo drenavimas dėl užsitęsusio ūminio perforacinio cholecistito ir tulžies pūslės akmenligės praėjus parai nuo antrosios hospitalizacijos. Ligonis buvo pirmą kartą hospitalizuotas ir gydytas nuo šios ligos antibiotikais prieš du mėnesius; tada chirurginio gydymo atsisakė.

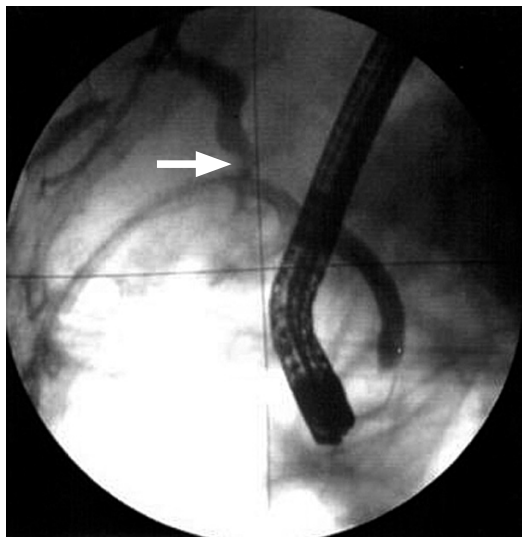
Operacijos metu apžiūrėjus 10×3 cm dydžio tulžies pūslę, patvirtintas ūminis perforacinis (vidurinėje dalyje) cholecistitas bei lokali pūlių, fibrino ir tulžies

sankaupa pokepeniniame tarpe. Išpreparuotas 4 cm ilgio ir 4 mm pločio tulžies pūslės latakas ir jos arterija (tai dokumentuota operacijos protokole), vizualizuotas bendrasis kepenų ir bendrasis tulžies latakai. Pirmiausia metalinėmis kabėmis buvo perspaustas ir perkirptas tulžies pūslės latakas, paskui – tulžies pūslės arterija ją perkirpant tarp dviejų metalinių kabių. Atidalijus tulžies pūslę nuo jos guolio, pokepeninis tarpas buvo išplautas fiziologiniu tirpalu ir drenuotas. Ūminio perforacinio cholecistito diagnozė buvo patvirtinta histologiniu tulžies pūslės tyrimu.

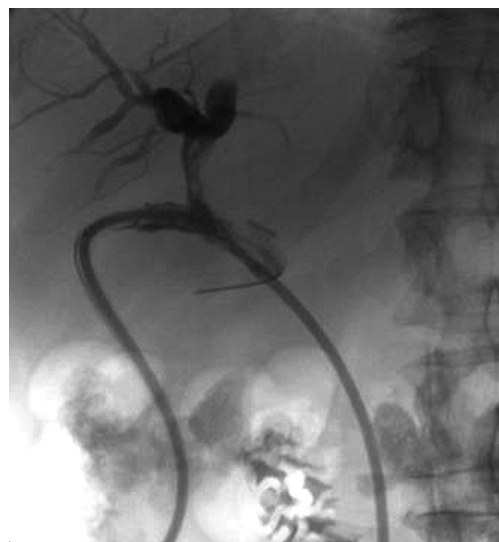Tulžies nuotėkis iš pilvo ertmės pro dreną buvo nustatytas pirmą pooperacinę dieną. Kiekvieną kitą dieną ištekėdavo nuo 400 ml iki 700 ml tulžies. Penktą pooperacinę parą buvo atlikta diagnostinė endoskopinė retrogradinė cholangiopankreatografija (ERCP). Paaikškėjo, kad rentgenokonstrastinis tirpalas patenka į bendrąjį tulžies ir bendrąjį kepenų latakus. Šalia bendrojo kepenų lataką buvo matomos metalinės kabės, šalia jų – kontrastinio tirpalo nutekėjimas į pokepeninį tarpą ir iš ten į pilvo ertmės dreną. Rentgenokonstrastinis tirpalas į intrahepatinius latakus pateko, tačiau stygos vedlio įstumti į intrahepatinius tulžies latakus ERCP metu nepavyko. Styga vedlys laisvai buvo įstumiamas į

pokepeninį tarpą pro bendrojo kepenų lataką defekta. Diagnozuotas laparoskopinės cholecistektomijos metu įvykęs jatrogeninis E2 klasės pagal Bismutho ir Strasbergo klasifikaciją bendrojo kepenų lataką sužalojimas (1 pav.). Procedūros trukmė – 70 minučių.

Kitą dieną, atliekant fistulocholangiografiją pro pilvo ertmės dreną, buvo matoma, kaip rentgenokonstrastinis tirpalas patenka į pokepeninį tarpą, bendrąjį kepenų lataką ir intrahepatinius latakus. Į žemiau kabių esantį ekstrahepatinį lataką bei į dvylikapirštę žarną kontrastinis tirpalas nepateko. Patvirtinus defekto dėl didelės bendrojo kepenų lataką audinių netekties diagnozė (E klasės sužalojimas), nutarta taikyti minimaliai invazinį chirurginį gydymo metodą – gydomąją retrogradinę cholangiografiją atliekant papilofinkterotomiją ir stentuojant ekstrahepatinius tulžies latakus aukščiau sužalojimo vietos. Tai padaryta 11-ą parą po laparoskopinės cholecistektomijos panaudojant 2,8 mm storio ir 10 cm ilgio plastikinį stentą (procedūros trukmė – 85 minutes). Po dviejų dienų buvo pakartota fistulocholangiografija. Jos metu buvo patvirtinta, kad pro dreną suleistas rentgenokonstrastinis tirpalas patenka į pokepeninį tarpą, bendrąjį kepenų lataką ir intrahepatinius latakus ir stentu nuteka į dvylikapirštę žarną



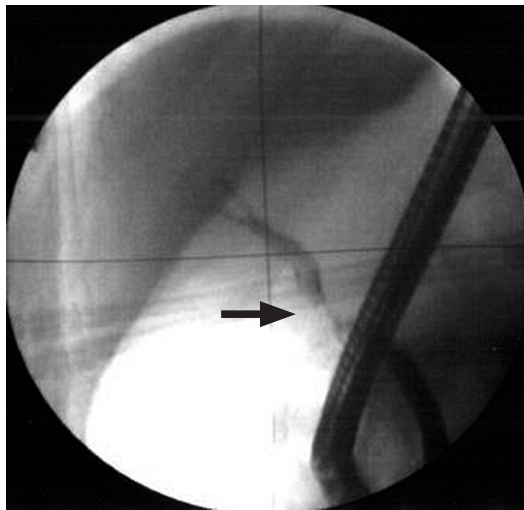
**1 pav.** Endoskopinė cholangiopankreatografija 5-ą pooperacinę parą: kontrastinio tirpalo nutekėjimas iš tulžies lataką – jatrogeninis E2 klasės bendrojo kepenų lataką sužalojimas



**2 pav.** Fistulocholangiograma 13-ą pooperacinę parą: pro dreną suleistas rentgenokonstrastinis tirpalas patenka į pokepeninį tarpą, bendrąjį kepenų lataką ir intrahepatinius latakus ir pro stentą nuteka į dvylikapirštę žarną

(2 pav.). Kontrastinio tirpalo nutekėjimo į laisvą pilvo ertmę nematyta. Po šių procedūrų ligoniui palaipsniui mažėjo pro dreną išsiskiriančios tulžies kiekis. Išnykus tulžies nuotėkiui pro dreną šis buvo užspaustas. Ligonis buvo išrašytas 20-ą hospitalizacijos parą. Drenas pašalintas po trijų savaičių.

Po trijų mėnesių pacientui endoskopiniu būdu buvo pašalintas tulžies latako stentas ir atlikta kontrolinė ERCP. Kontrastavus intrahepatinius ir ekstrahepatinius tulžies latakus buvo diagnozuotas 1 cm ilgio spindžio susiaurėjimas – striktūra – buvusio jatrogeninio bendrojo kepenų latako sužalojimo vietoje (3 pav.). Aukščiau striktūros esantys tulžies latakai buvo prasiplėtę.

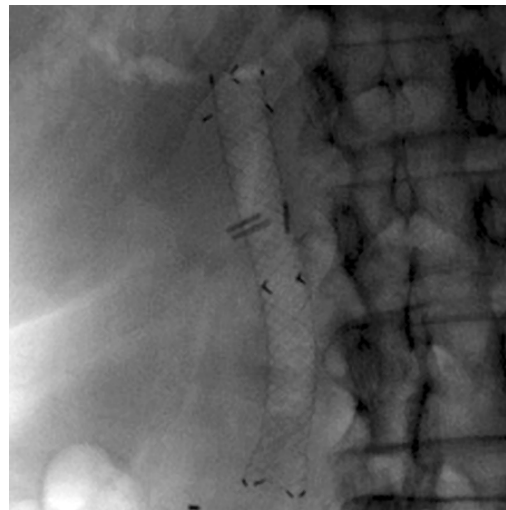


**3 pav.** Kontrolinė endoskopinė cholangiopankreatografija praėjus trimis mėnesiams po laparoskopinės cholecistektomijos: 1 cm ilgio bendrojo kepenų latako striktūra

## Diskusija

Nors klinikinio atvejo aprašyme daugiausia dėmesio skirta sėkmingo jatrogeninio bendrojo kepenų latako gydymo ypatybėms, gydymo taktikos bei operacinės technikos detalės taip pat turi būti aptartos. Ne mažiau svarbūs ir kiti aspektai, siejami su laikinu daliniu ar visišku darbingumo netekimu bei laikinai sutrikusiu kasdieniu socialiniu gyvenimu.

Pirmą aptarimo objektą siejame su ūminio užsitęsusio (ar intermituojančio) kalkulinio cholecistito gydymo taktika 81 metų ligoniui. Kiekvieno gydymo metodo – konservatyvaus, perkutaninės transhepatinės cholecistostomijos ir totalinės ar dalinės cholecistektomijos –



**4 pav.** Rentgenograma: matyti metalinis išsiplėtęs stentas ekstrahepatiniuose tulžies lakuose, šalia jo metalinės kabės

Pakartotinai stentuotas bendrasis kepenų latakas virš susiaurėjimo vietos tokio paties dydžio plastikiniu stentu (procedūros trukmė – 5 minutės). Paskirta tikslinė gydymo ERCP metaliniam stentui įkišti į ekstrahepatinį kepenų lataką. Tai buvo padaryta po mėnesio. Bendrojo kepenų latako striktūra panaikinta metaliniu savaime išsiplėčiančiu ir antimigracinį mechanizmą turinčiu *Hanarostent BCT-10-080-180* stentu (4 pav.). Procedūra užtruko 45 minutes. Praėjus pusei metų nuo šios procedūros ligonis jautėsi visiškai patenkinamai. Jis gyvena visavertį socialinį gyvenimą. Cholangito epizodų nebuvo.

privalumai ir komplikacijų rizika turi būti aptarta su pacientu ir išsamiai dokumentuota informuoto paciento sutikimo chirurginei procedūrai formoje. Mūsų ligonis pirmos hospitalizacijos metu atsisakė chirurginio gydymo, tačiau sutiko operacijai, kai buvo hospitalizuotas antrą kartą, nes blogai jautėsi dėl užsitęsusio ir progresuojančio ūminio cholecistito. Ar buvo su juo diskutuojama dėl minėtų gydymo metodų komplikacijų rizikos, lieka neaišku. Reikia pabrėžti, kad chirurgų ir advokatų visuomenėje yra gerai žinoma apie palyginti didelę tulžies latako sužalojimų riziką bei didesnę nei 10 proc. mirštamumą atliekant laparoskopines chole-

cistektomijas ligoniams, sergantiems užsitęsusių ūminiu kalkuliniu cholecistitu [1, 5].

Chirurginės technikos principai yra antras diskusijos vertas aspektas. Klinikinis aprašymas tobulai atspindi faktą apie infundibulinės cholecistektomijos principų laikymąsi atliekant „sudėtingą“ cholecistektomiją dėl užsitęsusių ūminio perforacinio cholecistito su aiškiais antrinio pericholecistito požymiais, fibrino, pūlių ir tulžies sankaupos pokepeniniame tarpe, t. y. pokepeninio pūlinio. Tokiais atvejais manipuliacijos *Callot* trikampio srityje yra ne tik kad nerekomenduojamos dėl susidariusių infekcinių, fibrininių, sąauginių ryšių tarp tulžies pūslės kaklelio, tulžies pūslės latako, tulžies pūslės arterijos, dešinėsios kepenų arterijos, sektorinių, skiltinių tulžies lataukų bei bendrojo kepenų latako, bet ir draudžiamos. Be to, klinikinio atvejo aprašymas neabejotinai rodo, kad išpreparuotas (deja, naudojant elektrokauterį) 4 cm ilgio ir 4 mm pločio tulžies latakas negalėjo būti chirurgų vertinamas kaip tulžies pūslės latakas dėl klinikinių, anatominių ir chirurginių ypatumų.

Alternatyva tokiam operavimo būdai ir tokiems chirurginės technikos principams yra apibrėžta mūsų ankstesniame straipsnyje, paskelbtame „Lietuvos chirurgijos“ žurnale 2015 metais [1]. Jame nurodyti 25 laparoskopinių cholecistektomijų principai, kurių laikantis tulžies lataukų sužalojimų rizika mažėja. Absoliuti dauguma jų (išskyrus „kritinio saugumo lango“ principą) būtų tiesiogiai pritaikoma mūsų paciento operacijai. Tris iš jų būtina dar kartą paminėti. Tai laparoskopinė „tulžies pūslės dugnas pirmiausia“ operacijos technika, subtotalinė cholecistektomija ir poliglaktino (vikrilo) kilpų (siūlų) panaudojimas tulžies pūslės liekamajai daliai užspausti (persiūti). Šių trijų ar net tik pirmųjų dviejų principų visuma – tai patikimas būdas išvengti nepageidaujamų anatominių kontaktų su magistraliniais, t. y. sektoriniais, skiltiniais tulžies latakais, bendruoju kepenų ir bendruoju tulžies latakais, taigi – ir jatrogeninių jų sužalojimų [6].

Trečiasis aspektas: tai, kad E2 klasės bendrojo kepenų latako sužalojimas buvo sėkmingai gydytas pritaikius

minimaliai invazinius endoskopinius ir radiologinius metodus, lėmė ne tik pooperacinės eigos ypatumai (pavyzdžiui, nebuvo tulžies nuotėkio į laisvą pilvaplėvės ertmę), bet ir neabejotinas chirurgo meistriškumas, sukaupta patirtis ir intuityvi potencialiai tinkamo metodo pritaikomumo nuovoka (AG, straipsnio pirmasis autorius). Priešingu atveju 81 metų ligoniui būtų likusi vienintelė išeitis – laparotomija ir bendrojo kepenų latako proksimalinės dalies su tuščiosios žarnos kilpa, suformuota *Roux* būdu, jungtis.

Ketvirta – tai visavertis susidariusios krizinės klinikinės situacijos valdymas diagnozavus grėsmingą (11,1 proc. mirštamumas mūsų ankstesnio tyrimo duomenimis [1]) bei gyvenimo kokybę vienais atvejais laikinai, kitais atvejais nuolat keičiančią komplikaciją [7]. Nors aprašant šį atvejį buvo pabrėžiami medicininiai ir chirurginiai aspektai, reikia priminti, kad atviras pokalbis su jatrogeninį tulžies latako sužalojimą patyrusiu ligoniu ir jo artimaisiais, įtraukiant į jį kitus kolegas chirurgus, slaugytojus, socialinius darbuotojus ir net ligoninės teisininkus, nuraminant ligonį ir suteikiant tinkamų klinikinių ir kitų procesinių patarimų, yra būtinas tokios krizinės situacijos valdymo komponentas.

## Išvados

Atvejis rodo, kad būtina laikytis šiuolaikinės saugios cholecistektomijos koncepcijos principų. Vienas iš jų yra subtotalinė cholecistektomija. Bendrojo kepenų latako jatrogeninio sužalojimo atveju tolesni gydomieji veiksmai turi remtis endoradiologine diagnostika nesant difuzinio ar išplitusio peritonito simptomų. Tulžies lataukų stentavimas yra veiksminga alternatyva atviroms tulžies lataukų operacijoms esant bendrojo kepenų latako jatrogeninės kilmės E2 klasės sužalojimui. Jis yra ypač svarbus vyresnio amžiaus asmenims, turintiems mažą fiziologinį rezervą. Magistralinių tulžies lataukų sužalojimus patyrę ligoniai turi būti nedelsiant siunčiami į tas gydymo įstaigas, kuriose sukaupta pakankama tokių ligų gydymo patirtis.

## LITERATŪRA

1. Lunevičius R, Dulskas A, Grigaliūnas A, Židonis Ž, Baušys A, Maneikytė J, Fenwick S, Shahzad K, Šydeikienė R, Laužikas G, Brazauskas K, Šileikienė N, Klimovskij M, Rin-kūnas R, Stašinskas A, Brimas G, Pamerneckas A, Stanaitis J. Infundibulinės laparoskopinės cholecistektomijos metodika turi kokybiškai atsinaujinti: 18 metų 13 274 cholecistektomijų analizė, 45 jatrogeninių tulžies latakų sužalojimų aptarimas ir įvertinimas (Infundibular laparoscopic cholecystectomy method requires a quality renewal: 18 year 13 274 cholecystectomy analysis with assessment of 45 iatrogenic bile duct injuries). *Lietuvos chirurgija (Lithuanian Surgery)* 2015; 14: 14–27. <http://www.journals.vu.lt/lietuvos-chirurgija/article/view/5328>.

2. Antanavičius G. Komentaras straipsniui „Infundibulinės laparoskopinės cholecistektomijos metodika turi kokybiškai atsinaujinti: 18 metų 13 274 cholecistektomijų analizė, 45 jatrogeninių tulžies latakų sužalojimų aptarimas ir įvertinimas“. *Lietuvos chirurgija (Lithuanian Surgery)* 2015; 14: 29–30. <http://www.journals.vu.lt/lietuvos-chirurgija/article/view/5328>.

3. Bismuth H. Postoperative strictures of the bile ducts. In:

Blumgart LH, editor. *The Biliary Tract* V. New York, NY: Churchill-Livingstone, 1982; p. 209–18.

4. Strasberg SM, Hertl M, Soper NJ. An analysis of the problem of biliary injury during laparoscopic cholecystectomy. *J Am Coll Surg* 1995; 180: 101–25.

5. Kimura Y, Takada T, Kawarada Y, Nimura Y, Hirata K, Sekimoto M, Yoshida M, Mayumi T, Wada K, Miura F, Yasuda H, Yamashita Y, Nagino M, Hirota M, Tanaka A, Tsuyuguchi T, Strasberg SM, Gadacz TR. Definitions, pathophysiology, and epidemiology of acute cholangitis and cholecystitis: Tokyo Guidelines. *J Hepatobiliary Pancreat Surg* 2007; 14: 15–26. Epub 2007 Jan 30.

6. Lunevičius R. Terminai kepenų anatomijai ir rezekcijoms apibūdinti: Brisbane 2000 metų sistema būtina naudoti ir Lietuvoje (Terminology for definition of liver anatomy and resections: it is essential to use Brisbane 2000 system in Lithuania). *Lietuvos chirurgija (Lithuanian Surgery)* 2007; 5: 108–18.

7. Scurr JRH, Brigstocke JR, Shields DA, Scurr JH. Medical claims following laparoscopic cholecystectomy in the UK and Ireland. *Ann R Coll Surg Engl* 2010; 92: 286–91.