

# Pleurostomija – dar neužmirštas plaučių ir (arba) pleuros infekcinių uždegiminių ligų gydymo būdas

## Pleurostomy – still available treatment method for infectious inflammatory diseases of lungs and/or pleura

Romaldas Rubikas, Lilija Šuško

*Lietuvos sveikatos mokslų universiteto ligoninės Kauno klinikų Širdies, krūtinės ir kraujagyslių chirurgijos klinika, Eivenių g. 2, LT-50009 Kaunas*

*El. paštas: romaldasr@email.lt*

*Tel. +370 37 326 934*

*Faks.: +370 37 323753; 8 687 10570*

*Lithuanian University of Health Sciences, Clinic of Cardio-thoracic and Vascular Surgery, Eivenių Str. 2, LT-50009 Kaunas, Lithuania*

*E-mail: romaldasr@email.lt*

*Tel. +370 37 326934*

*Fax: +370 37 323753; 8 687 10570*

---

Krūtinės organų neprispildžiusi pleuros ertmės dalis, susidariusi dėl plaučių ir (arba) pleuros infekcinių uždegiminių ligų bei pooperacinių komplikacijų, vadinama liekamąja pleuros ertme. Krūtinės chirurgijoje tai nedažna, bet sunkiai sprendžiama bėda. Kai kiti gydymo būdai yra neveiksmingi, tenka atlikti pleurostomiją ir sanuoti liekamąją pleuros ertmę atviru būdu. Pleurostomija lieka bene vienintelis ir saugus chirurginio gydymo būdas, kai atsiveria ilgai neužgyjančios bronchų-pleuros arba stemplės-pleuros fistulės. Pagerėjus paciento būklei, gydyti galima ir ambulatoriškai. Kai liekamoji pleuros ertmė tampa švari, atliekama plastinė rekonstrukcinė operacija vienu iš tinkamiausių būdų.

Straipsnyje nagrinėjama plaučių ir pleuros infekcinių uždegiminių ligų chirurginio gydymo naudojant pleurostomiją (I etapas) ir po jos susidariusios liekamosios pleuros ertmės plastiką (II etapas) problema, pateikiama klinikinių pavyzdžių.

---

A pleural space not filled with thoracic organs, formed after infectious inflammatory diseases of lungs and/or pleura and postoperative complications, is called a residual pleural space. It is a rare and intractable problem in thoracic surgery. When other treatment methods become ineffective, pleurostomy and open sanation of residual pleural cavity have to be performed. Pleurostomy remains perhaps the only and safe method of surgical treatment for prolonged non-healing bronchopleural and esophagopleural fistulas. Outpatient treatment is also possible when a patient's condition gets better. When the residual pleural cavity becomes clean, plastic-reconstructive surgery is performed.

In this article, the problem of the surgical treatment of infectious inflammatory diseases of lungs and pleura using pleurostomy (stage I) and residual pleural space plastic (stage II) is examined and clinical examples are presented.

---

## Įvadas

Pleurostomija – chirurginė operacija, kurios metu suformuojama anga krūtinės sienoje (pleurostoma) nuolatinei liekamosios pleuros ertmės (LPE) sanacijai. Tai viena iš seniausių krūtinės chirurgijos operacijų, kurią dar 1935 metais išstobulino ir pritaikė tuberkuliozės sukeltai pleuros empiemai gydyti amerikiečių chirurgas Leo Eloesser. Vėliau pleurostomiją pradėta naudoti ir kitoms infekcinėms uždegiminėms plaučių ir pleuros ligoms, pooperacinėms komplikacijoms gydyti [1–3]. Po pleurostomijos operacijos dažnai lieka įvairaus dydžio LPE. Savaime gali užgyti, t. y. prisipildyti jungiamojo audinio, tik nedidelės LPE be bronchų ar stemplės fistulių. Kitais atvejais tenka daryti plastines rekonstrukcines operacijas, naudojant paties paciento audinius su išsaugota jų kraujotaka [4–6].

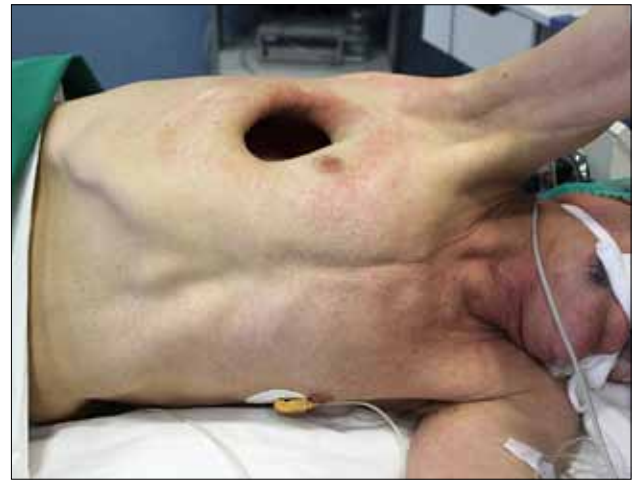Viename straipsnyje neįmanoma aprėpti visų plaučių ir (arba) pleuros pūlinių ligų chirurginio gydymo problemų. Tad šiame straipsnyje norime pasidalyti savo klinicine patirtimi, įgyta gydant sunkias infekcines uždegimines plaučių ir pleuros ligas pleurostomijos ir LPE plastikos būdais.

## Ligoniai ir metodai

### *Pleurostomija*

Pleurostomijos metodiką rinkomės atsižvelgdami į paciento krūtinės anatomijos ir patologijos (LPE vieta, dydis ir forma) ypatumus [1, 2, 4, 5]. Operacija atliekama sukėlus bendrinę endotrachėjinę nejautrą. Įprastiniu būdu paruošiamas operacinis laukas. Numatytos pleurostomos vietoje, dažniausiai virš LPE, daromas odos ir poodžio pjūvis. Krūtinės sienos raumenys praskiriami tarp skaidulų ir nustumiami į šonus. Rezekuojami 1–3 šonkaulių 6–8 cm ilgio segmentai. Tarpšonkaulinių kraujagyslių galai užrišami abiejuose pjūvio kraštuose. Ilgalaikio skausmo galima išvengti, jeigu į ligatūras nepatenka tarpšonkauliniai nervai. Odos kraštai pavienėmis siūlėmis prisiuvami prie krūtinės vidinės fascijos (*f. thoracica interna*) ir pasieninės pleuros. Taip uždengiami krūtinės sienos minkštieji audiniai ir sudaromos palankios sąlygos sugyti pleurostomos kraštams. Negalima palikti atsiknojusių, pernelyg retomis siūlėmis susiūtų pleurostomos kraštų, nes per juos iš pleuros ertmės patekusi infekcija gali sukelti naujas komplikacijas,

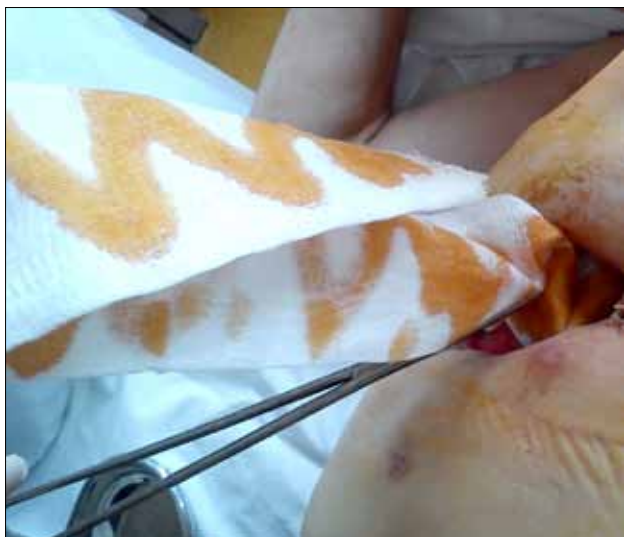pavyzdžiui, *iširti* siūlė ar net susidaryti krūtinės sienos flegmona. Tinkamai suformuota pleurostoma sumažina nemalonius pojūčius keičiant setonus pleuros ertmėje ir suteikia geresnę estetinį vaizdą, kuris turi įtakos tiek paciento, tiek jo artimųjų psichologinei būsenai (1 pav.).



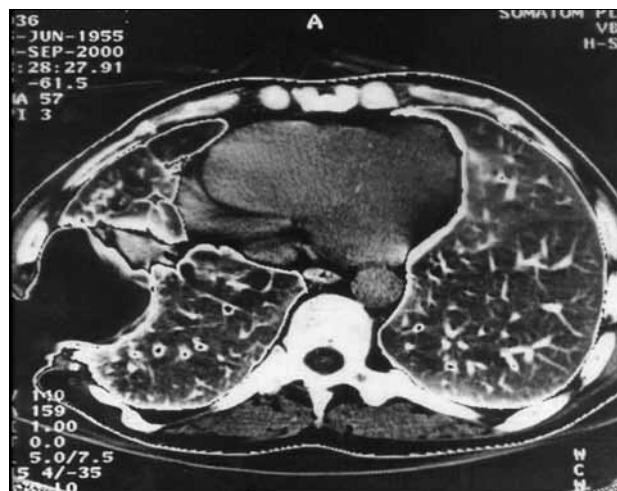
1 pav. Suformuota pleurostoma

### *Pleurostomos priežiūra ir liekamosios pleuros ertmės sanacija*

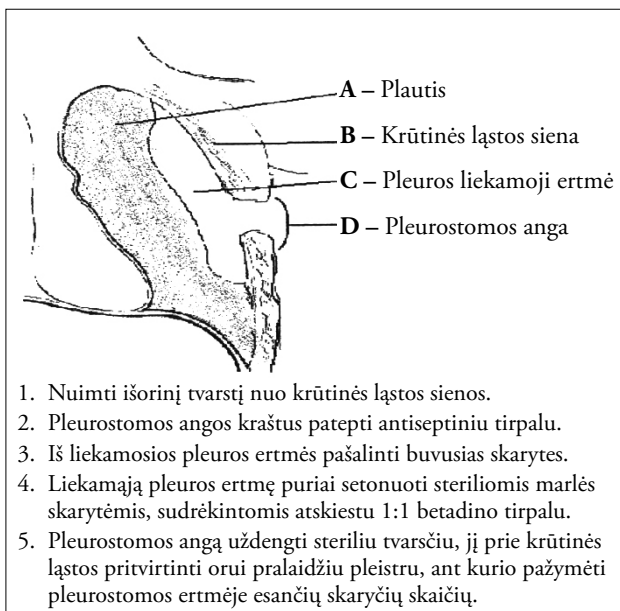
Per pleurostomos angą apžiūrima liekamoji pleuros ertmė. Iš jos pašalinami (išsiurbiami) pūliai, detritas, negyvi audiniai. Paskui liekamoji pleuros ertmė puriai pripildoma sterilios tvarstomosios medžiagos, suvilgytos įprastiniais antiseptikais, pavyzdžiui, 0,05 % chlorheksidino arba 10 % betadino tirpalais (2 pav.). Geriausiai tinka vidutinio dydžio skarelės su rentgenkontrastiniais žymekliais, nes keičiant tvarsliaivą mažus tamponus sunku rasti LPE kišenėse. Ankstyvuojau pooperaciniu laikotarpiu, kol LPE dar būna daug pūlių ir detrito, šią procedūrą tenka daryti 1–3 kartus per parą. Uždegimui rimstant, tvarsliaiva kečiama rečiau, pavyzdžiui, kartą per dieną ar net kas 2–3 dienas. Tai galima daryti ir poliklinikoje. Tokių pacientų gydymas kelia daug neaiškumų poliklinikų gydytojams, todėl, norėdami jiems padėti, prie išrašo iš ligos istorijos pridedame pleurostomos priežiūros schemą (3 pav.).



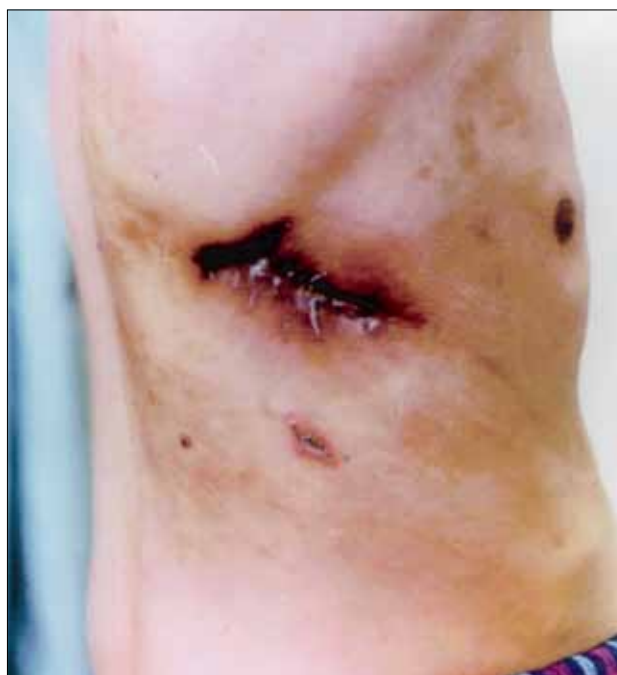2 pav. Pleurostomos perrišimas



4 pav. Liekamoji pleuros ertmė (kompiuterinės tomografijos vaizdas)



3 pav. Pleurostomos priežiūros schema



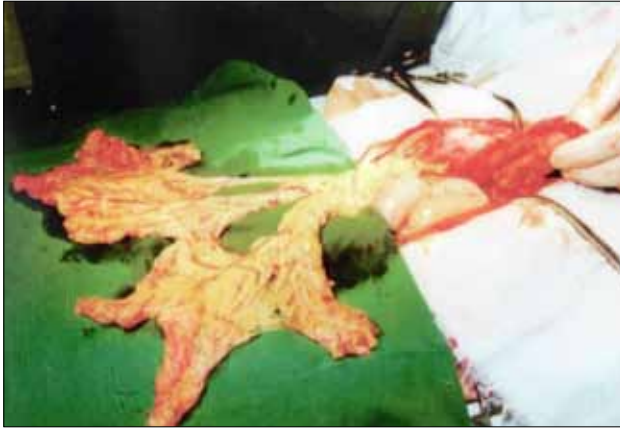5 pav. Atviruoju būdu gydoma pleurostomos anga po liekamosios pleuros ertmės plastikos didžiąja taukine

### LPE plastika

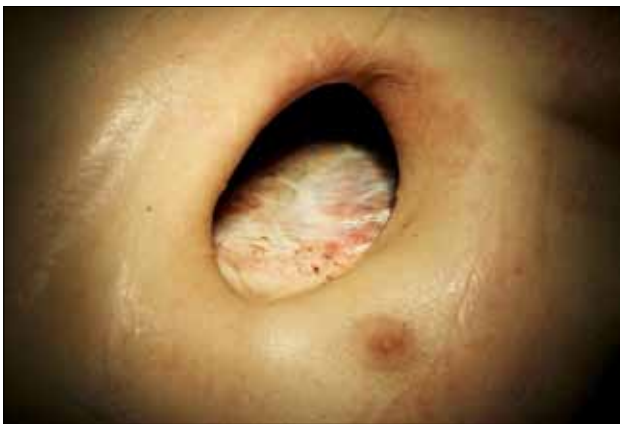Pateikiame du skirtingus LPE sėkmingos plastikos būdus.

Pacientas K. V., 48 metų amžiaus vyras, atvyko dėl neužgyjančios kairiosios pusės LPE, praėjus trejiems metams po pleurostomijos operacijos (4 pav.). Pleuros-

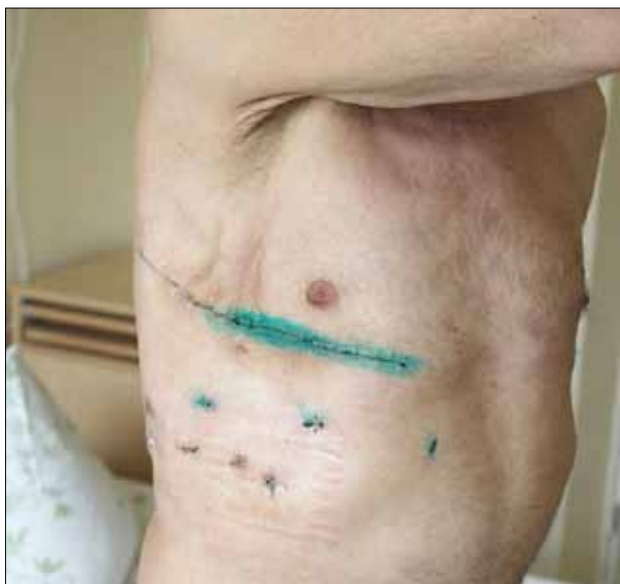toma buvo suformuota dėl į pleuros ertmę atsivėrusio plaučių pūlinio ir dėl to kilusios komplikuotos pleuros empiemos (piopneumotorakso). LPE buvo didelė, todėl tikėtis, kad ji savaime prisipildys jungiamojo audinio, jau negalėjome. Po trumpos intensyvios LPE sanacijos ją užpildėme didžiąja taukine (*omentum majus*), paruošta



6 pav. Didžioji taukinė, *omentum majus*



7 pav. Išsivaliusi, plastikai tinkama, liekamoji pleuros ertmė



8 pav. Vaizdas po torakoplastikos (5 šonkaulių rezekcijos)

per viršutinės vidurinės laparotomijos pjūvį (6 pav.). Išsaugojome *a. gastroepiploica dex.*, kaip vienintelį didžiosios taukinės kraujotakos šaltinį, o ją pačią per 3–4 cm ilgio pjūvelį priekinėje kairiojo diafragmos kupolo dalyje perkėlėme į LPE. Atnaujinome pleurostomos kraštus, susiauriname jos angą, likusią nesusiūtą dalį gydėme atviru būdu (5 pav.). Pacientas pasveiko.

Pacientas A. J., 60 metų vyras, atvyko dėl neužgyjančios dešinėsios pusės LPE. Iš medicininių dokumentų žinojome, jog pleurostoma buvo suformuota kitoje ligininėje dėl dešiniojo plaučio pūlinio ir jo komplikacijų. LPE buvo gerai prižiūrima pacientą gydžiusių medikų, todėl ji jau buvo tinkama plastikai (7 pav.). Šiam pacientui atlikome dešiniojo plaučio dekortikaciją, o likusią LPE dalį panaikinome naudodami modifikuotą torakoplastikos (šiuo atveju 5 šonkaulių rezekciją) metodiką (8 pav.). Pacientas pasveiko.

### Diskusija

Idėją, jog medikų visuomenei reikia priminti, atrodytų, jau beveik archajišką plaučių ir (arba) pleuros infekcinių-uždegiminių (pūlinių) ligų kompleksinio gydymo būdą (pleurostomija, pleuros ertmės sanacija ir liekamosios ertmės panaikinimas konkrečiu atveju labiausiai tinkamu būdu) pasufleravo patys pacientai. Jie atvyko jau pavargę nuo kelerius metus trunkančių LPE setonavimo procedūrų ir „atsivežė“ iš juos gydančių medikų nugirstą, galima taip manyti, liūdną žinią, jog „ta skylė krūtinėje liks visą gyvenimą“. Deja, būna ir taip. Pakeisti tokią įvykių eigą gali atskirų chirurgijos sričių specialistų sąveika ir įvairių metodų derinimas.

Pleuros empiemos, kuri dažniausiai yra plaučių infekcinių uždegiminių ligų palydovė ar pasekmė, chirurginio gydymo būdų pasirinkimą pirmiausia lemia ligos stadija, atspindinti patomorfologinius pakitimus krūtinėje [3]. Krūtinės chirurgijos tradicinių (irigacinis-aspiracinis drenavimas) ir šiuolaikinių (vakuuminis drenavimas, vaizdo torakoskopijos intervencijos ir kt.) būdų privalumai išryškėja gydant būtent ūminę serozinės-fibrininės ir fibrininės-pūlinės fazių pleuros empiemą. Pleurostomija šiuo ligos periodu yra itin reta išimtis! Visai kitokia situacija susidaro gydant lėtinę komplikotą pleuros empiemą, kai atsveria bronchų-pleuros ar stemplės-pleuros fistulės [1]. Tačiau ir tokiais atvejais pleurostomija – ne pirmiausia pasirenkamas

būdas. Pirmiausia taikoma etiotropinė antibakterinė terapija, atliekamas irigacinis-aspiracinis drenavimas, pasieninė pleurektomija ir plaučio dekortikacija. Atvira pleuros ertmės sanacija per dirbtinai suformuotą angą krūtinės sienoje (pleurostoma) atliekama nuo XX amžiaus pradžios [1, 3]. Šiuolaikinės krūtinės chirurgijos ir antibakterinės terapijos laimėjimai labai susiaurino, bet dar nepanaikino visų pleurostomos indikacijų. Palyginti su kitais gydymo būdais, pleurostomos pranašumai yra veiksminga ir gana greitai pleuros ertmės sanacija, vizuali pokyčių kontrolė ir galimybė atsiradus indikacijų atlikti chirurgines manipuliacijas, pavyzdžiui, sustabdyti kraujavimą, pašalinti negyvus audinius. Laikotarpis nuo pleurostomos suformavimo iki pleuros ertmės savaiminio užsipildymo jungiamuoju audiniu gali užsitęsti nuo kelių mėnesių iki kelerių metų, todėl svarbi tinkama pacientų priežiūra ir gydymas.

Būtina žinoti, jog pleurostomija dažnai yra tik pirmas ligų, dėl kurių ji buvo atlikta, chirurginio gydymo etapas. Jo rezultatas yra ne tik pagerėjusi paciento būklė, bet ir LPE. Savaiame užgyti (prisipildyti granuliacinio, ilgainiui jungiamojo audinio) gali tik nedidelė LPE.

## LITERATŪRA

1. Weissberg D. Empyema and bronchopleural fistula. Experience with open window thoracostomy. *Chest* 1982; 82: 447–450.
2. Light RW. Parapneumonic effusions and empyema, *Proc Am Thorac Soc* 2006; 3: 75–80.
3. Shields TW, LoCicero J, Reed CE, Feins RH (eds). *General Thoracic Surgery*. Seventh Edition. Lippincott, Williams & Wilkins, 2009; p. 860–871.
4. Zaheer S, Allen MS, Cassivi SD. Postpneumectomy empyema: results after the Clagett procedure. *Ann Thorac Surg* 2006; 82: 279–287.
5. Hysi L, Rouse N, Claret A, Bellier J, Pinçon C, Wallet F, Akkad R, Porte H. Open window thoracostomy and thoracoplasty

Natūralu, jog prireikia chirurginio gydymo antrojo etapo – LPE panaikinimo, dažnai vadinamo tiesiog plastika. Plastikos būdai kiekvienam pacientui parenkami individualiai, atsižvelgiant į LPE dydį, paciento sveikatos būklę. Naudojami krūtinės ir (arba) pilvo sienos raumenys (platusis nugaros, didysis krūtinės, tiesusis pilvo ir kt.), didžioji taukinė, daroma šonkaulių rezekcija (torakoplastika) arba mišri LPE plastika [4–8].

## Išvados

- Pleurostomijos operacija daroma, kai kiti plaučių ir (arba) pleuros ertmės infekcinių-uždegiminių ligų bei pooperacinių komplikacijų gydymo būdai tampa neveiksmingi.
- Pleurostoma yra paciento gydymą ir priežiūrą lengvinantis būdas, kurį, pagerėjus sveikatos būklei, galima tęsti ambulatoriškai.
- Ilgai savaiame neužgyjančias, sanuotas LPE galima sėkmingai panaikinti gyvybingais, gerai vaskulizuotais paciento krūtinės ir (arba) pilvo sienos raumenimis, didžiąja taukine, padarius torakoplastiką arba naudojant įvairius šių būdų derinius.

to manage 90 postpneumectomy empyemas. *Ann Thorac Surg* 2011; 92: 1833–1839.

6. Massera F, Robustellini M, Pona CD, Rossi G, Rizzi A, Rocco G. Predictors of successful closure of open window thoracostomy for postpneumectomy empyema. *Ann Thorac Surg* 2006; 82(1): 288–292.

7. Nakajima Y. Open window thoracostomy and muscle flap transposition for thoracic empyema. *Kyobu Geka* 2010; 63: 684–691.

8. Gradauskas P, Rubikas R., Danilavičius M. Krūtinės sienos defektų ir liekamųjų pleuros ertmių plastika. *Medicina* 2004; 40 (1 priedas): 120–122.