

# Užpakalinis tarpvietės blokas operuojant išangę ir tiesiąją žarną

## Posterior perineal block in anorectal surgery

Tomas Poškus, Narimantas Evaldas Samalavičius, Romanas Kęstutis Drąsutis, Gintautas Radžiūnas, Antanas Vaitkus, Alfredas Songaila

*Vilniaus centro universitetinės ligoninės Chirurgijos skyrius, Žygimantų g. 3, LT-2001 Vilnius*  
*El. paštas: toshcus@yahoo.com*

### Tikslas

Ivertinti kombinuoto vietinės ir regioninės nejautos metodo – užpakalinio tarpvietės bloko – rezultatus atliekant išangės ir tiesiosios žarnos operacijas.

### Ligoniai ir metodai

Nuo 2002 07 10 iki 2003 04 18 Vilniaus centro universitetinės ligoninės Chirurgijos skyriuje buvo operuota 117 ligonių, sirgusių įvairiomis išangės ir tiesiosios žarnos ligomis. Straipsnyje detaliai aprašoma užpakalinio tarpvietės bloko metodika, naudojama šių operacijų metu.

### Rezultatai

Atliktos 29 šoninės sfinkterotomijos Notaras būdu, 65 hemoroidektomijos Nivatvongs būdu, 11 hemoroidektomijų ir šoninių sfinkterotomijų, 2 fistulektomijos dėl žemų išangės ir tiesiosios žarnos fistulių, 3 papildomektomijos dėl išangės polipų, 7 sudėtinės operacijos (hemoroidektomijos ir fistulektomijos, šoninės sfinkterotomijos ir fistulektomijos, hemoroidektomijos ir papildomektomijos) – iš viso 117 operacijų. Visi operuojami ligoniai jautė proktoskopo įstūmimo momentą, tačiau tai apibrėžė ne kaip skausmą, o kaip diskomfortą išangės srityje. Operacijos metu kitokių vaistų nuskausminimui neverta, anestezioologų pagalbos nereikėjo. Anestetikai komplikacijų nesukėlė. Operacijos dieną 88 ligoniai išrašyti namo praėjus 2–6 valandoms po operacijos. Šlapimo susilaikymo atvejų nepasitaikė. Pooperaciniam nuskausminimui rekomenduoti nesteroidiniai vaistai nuo uždegimo, dažniausiai ciklooksigenazės-2 inhibitoriai.

### Išvados

Užpakalinis tarpvietės blokas yra veiksmingas, saugus ir pigus nejautos metodas išangės ir tiesiosios žarnos operacijoms. Jis tinka ambulatorinei ar vienos dienos stacionaro chirurgijai.

**Prasminiai žodžiai:** užpakalinis tarpvietės blokas, regioninė nejautra, išangės ir tiesiosios žarnos operacijos.

---

## Objective

To evaluate the results of the method of locoregional anaesthesia – the posterior perineal block in anorectal operations.

## Patients and methods

From 10 07 2002 til 18 04 2003 117 patients were operated on for various anorectal diseases at the Department of Surgery of Vilnius Center University Hospital. A detailed description of the technique of posterior perineal block used in these cases is presented.

## Results

Performed were 29 lateral internal sphincterotomies according to Notaras, 65 closed Nivatvongs haemorrhoidectomies, 11 such haemorrhoidectomies combined with lateral sphincterotomies, 2 fistulectomies for low anorectal fistulae, 3 polypectomies for anal polyps and 7 combined operations (e.g. haemorrhoidectomies with fistulectomies, lateral sphincterotomies with fistulectomies, haemorrhoidectomies with polypectomies), in total 117 operations. Sufficient anaesthesia was induced in all patients, no help from anaesthesiologists was required. No complications of anaesthetics was noted. All the patients felt the introduction of a Fansler proctoscope 3.2 cm in diameter, but they described it as a discomfort and not as pain; 88 patients did not require any analgesic medication on the operation day, and they were discharged on the same day. No cases of urinary retention occurred.

## Conclusions

Posterior perineal block is an effective and safe method of anaesthesia for anorectal operations. Postoperative urinary retention is prevented, the costs of treatment are reduced, conditions for ambulatory surgery are provided by employing this technique.

**Keywords:** posterior perineal block, regional anaesthesia, anorectal operations

---

## Įvadas

Nejautrai atliekant išangės ir tiesiosios žarnos operacijas keliami šie reikalavimai [1]: 1) ilgalaikė ir gili išangės kanalo analgezija; 2) nekraujingas operacinis laukas; 3) nėra šalutinio poveikio šlapimo pūslei; 4) klajoklio nervo refleksų slopinamas; 5) tinkamumas ambulatorinei chirurgijai. Dažniausiai naudojami šie anestezijos būdai: 1) vietinė anestezija; 2) vietinė anestezija, kartu sukeliant sedaciją ar negilią bendrąją anesteziją; 3) kombinuota vietinė ir regioninė anestezija, arba užpakalinis tarpvietės blokas; 4) kaudalinė anestezija; 5) epidurinė ir peridurinė anestezija; 6) bendroji anestezija. Daugumą operacijų galima atlikti naudojant pirmuosius keturis anestezijos būdus [2–5]. Tokią nejautrą gali sukelti operuojantis chirurgas be anesteziologo pagalbos, ši nejautra atitinka pirmiau minėtus reikalavimus.

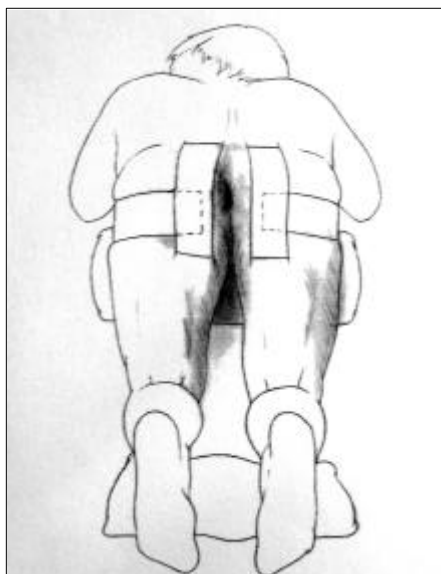
Darbo tikslas – įvertinti kombinuoto vietinės ir regioninės nejautos metodo – užpakalinio tarpvietės bloko – rezultatus atliekant išangės ir tiesiosios žarnos operacijas.

## Ligoniai ir metodai

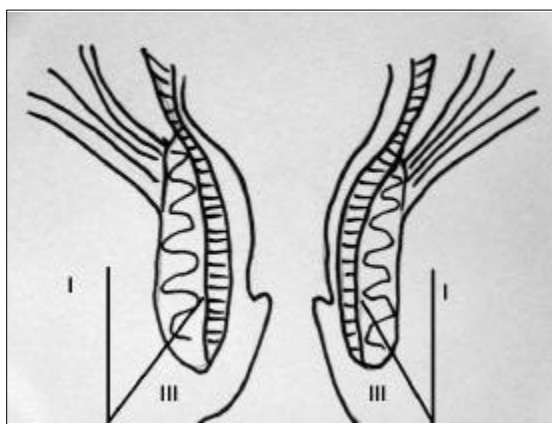
Nuo 2002 07 10 iki 2003 04 18 Vilniaus centro universitetinės ligoninės Chirurgijos skyriuje buvo operuota 117 ligonių, sirgusių įvairiomis išangės ir tiesiosios žarnos ligomis (žr. lentelę): 62 moterys (53,0%) ir 55 vyrai (47,0%). Operacija buvo daroma sukėlus kombinuotą vietinę ir regioninę nejautrą, prieš tai visus ligonius tinkamai ištyrus. Tarpvietės bloko kontraindikacija – alergija nuskausminamiesiems vaistams, padidėjusi ligonio baimė ir jautrumas. Remiantis minėtais kriterijais tarpvietės bloko nuspręsta nedaryti tik vienai ligonei dėl padidėjusio jautru-

**Lentelė.** Ligos, nuo kurių buvo operuojama

<i>Liga</i>	<i>Ligonių skaičius</i>
Lėtinė išangės įplėša	29
III ir IV laipsnio hemorojus	65
Lėtinė įplėša ir III–IV laipsnio hemorojus	11
Išangės ir tiesiosios žarnos fistulė	2
Išangės papilomos	3
Keletas ligų: III laipsnio hemorojus ir išangės papilomos, išangės kondilomos ir lėtinė išangės įplėša, IV laipsnio hemorojus ir išangės bei tiesiosios žarnos fistulė	7

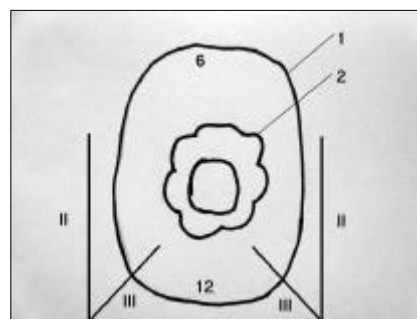


**1 pav.** Ligonio padėtis ant operacinio stalo



**2 pav.** Vietinio anestetiko suleidimo kryptys (I – pirmoji injekcija, III – trečioji injekcija)

mo. Prieš operaciją nebuvo leidžiami jokie nuskausminamieji ar raminamieji vaistai. Ligonis buvo guldomas ant operacinio stalo ant pilvo „lenktinio peilio“ padėtyje. Ties gaktine sritimi buvo padedamas minkštas 30 cm skersmens volelis. Išangės sritis buvo apnuoginama lipnia juosta atitraukiant į šonus sėdmenis (1 pav.). Nejautrai sukelti naudojome bupivakaino 0,125% ir lidokaino 1% tirpalų mišinį. Iš pradžių labai plona (insulino švirškšto) adata nujautrindavome odą, suleidami po 0,5 ml tirpalo į odą ties 1 ir 11 valandomis. Šiose vietose vėliau buvo durinama adata ir po 10 ml anestetikų tirpalo leidžiama trimis kryptimis (simetriškai abiejose pusėse) (2, 3 pav): 1) lygiagrečiai su išangės kanalo išilgine ašimi, greta tiesiosios žarnos sienelės; 2) lygiagrečiai su horizontalia linija į poodį, adatos galu taikant link 6 valandos; 3) 45 laipsnių kampu pakreipus adatą ir taikant į išangę sutraukiančius raumenis. Pastarojo dūrio metu buvo jaučiamas nedidelis pasipriešinimas adatai praduriant raumenis, ir anestetikų leidimas būdavo skausmingesnis, todėl švirškščiamia lėčiau. Labai svarbu nė vienos injekcijos metu (išskyrus intrakutanines) nesukelti audinių paburkimo, kadangi vėliau būtų sunkiau identifikuoti struktūras ir atlikti operaciją. Po 5 minučių, o kartais iškart vos suleidus anestetikus atsipalaiduoja išangę sutraukiantys raumenys. Prieš atlikdami šoninę sfinkterotomiją, papildomai suleidavome po įplėša 1 ml anestetikų. Po to būdavo pradedama operacija. Visų operacijų metu naudotas Fanslerio proktoskopas – 3,2 cm skersmens ir 7 cm ilgio cilindrinis instrumentas.



**3 pav.** Vietinio anestetiko suleidimo kryptys [2] (II, III – atitinkamai antroji ir trečioji injekcija; 6, 12 – atitinkamai 6 ir 12 valanda, t. y. kryžmens ir gaktikaulio pusės; 1 – dantytoji linija; 2 – rima ani)

## Rezultatai

Atliktos 29 šoninės sfinkterotomijos Notaras būdu, 65 hemoroidektomijos Nivatvongs būdu, 11 hemoroidektomijų ir šoninių sfinkterotomijų, 2 fistulektomijos dėl žemų išangės ir tiesiosios žarnos fistulių, 3 papildomektomijos dėl išangės polipų, 7 sudėtinės operacijos (hemoroidektomijos ir fistulektomijos, šoninės sfinkterotomijos ir fistulektomijos, hemoroidektomijos ir papildomektomijos) – iš viso 117 operacijų. Visi operuoti ligoniai jautė proktoskopo įstūmimo momentą, tačiau tai apibrėžė ne kaip skausmą, o kaip diskomfortą išangės srityje. Operacijos metu kitokių vaistų nuskausminimui nevartota, anesteziologų pagalbos nereikėjo. Anestetikų sukeliamų komplikacijų nepasireiškė. Operacijos dieną 88 ligoniai išrašyti namo praėjus 2–6 valandoms po operacijos. Šlapimo susilaikymo atvejų nebuvo. Pooperaciniam nuskausminimui rekomenduoti nesteroidiniai vaistai nuo uždegimo – dažniausiai ciklooksigenazės-2 inhibitoriai.

## Diskusija

Mūsų naudotas nejaunos būdas yra vietinės ir regioninės nejaunos derinys – užpakalinis tarpvietės blokas. Jis išsamiai aprašytas M. C. Marti [5]. Šiuo metodu blokuojama išangės kanalo srities inervacija, kurios pagrindiniai šaltiniai keturi: 1) išangės uodeginiai nervai, *nn. anococcygei*, inervuoja odą apie uodegikaulį; 2) gaktinio rezginio odos šakos, *rr. cutanei plexus pudendalis*, inervuoja odą, dengiančią *m. gluteus maximus* medialinę apatinę dalį; 3) užpakalinis apatinis šlaunies odos nervas, *n. cutaneus femoralis posterior*, inervuoja tarpvietės ir sėdmenų srities, taip pat šlaunies užpakalinio paviršiaus odą; 4) gaktinis nervas, *n. pudendalis*, ir jo šakos inervuoja išorinę išangės rauką bei išangės srities kapšelio ir didžiųjų lytinių lūpų, varpos odą, tarpvietės raumenis – *m. bulbocavernosus*, *m. ischiocavernosus*, *m. constrictor urethrae* [6].

Nejautrai sukelti vartojami vaistai skirstomi pagal jų cheminę sudėtį, poveikio stiprumą, poveikio pradžią ir trukmę. Mūsų vartojami medikamentai pasirinkti todėl, kad lidokainas yra greitai veikiantis, saugus, retai alergiją sukeliantis vaistas, o bupivakaino poveikis trunka ilgai – net iki 15 valandų. Nereikia

pamiršti galimo anestetikų toksiškumo, pasireiškiančio centrinės nervų sistemos (nuo lengvo galvos svai-gimo iki traukulių ir komos) bei širdies ir kraujagyslių sistemos (nuo PR intervalo pailgėjimo iki asistolijos) simptomatika [1]. Pabrėžtina, jog toksinės reakcijos atsiranda dėl atsitiktinės intravaskulinės injekcijos ar perdozavimo. Iš savo patirties galime teigti, kad mūsų vartojami anestetikai nesukelia šalutinio poveikio, jie nėra toksiški, todėl yra saugūs.

Šlapimo susilaikymas po išangės ir tiesiosios žarnos operacijų pasitaiko iki 43% atvejų, naudojant kau-dalinį bloką, 17% – taikant vietinę nejautra [7], 0,5% – po užpakalinio tarpvietės bloko [3,5]. Iš 117 mūsų operuotų ligonių šlapimo susilaikymo atvejų nepasitaikė, taigi šiuo požiūriu tai geriausias nejaunos būdas išangės ir tiesiosios žarnos operacijoms.

Nustatyta, kad po šitokios nejaunos labai sumažėja pooperacinis skausmas [8], ligoniai jaučiasi geriau ir vartoja mažiau nuskausminamųjų vaistų. Todėl sąlygos ambulatorinei chirurgijai plisti yra palankios. Daugumai mūsų ligonių (88 iš 117, t. y. 74,4%) nereikėjo nuskausminamųjų vaistų, ir jie išvyko namo operacijos dieną.

Užpakalinio tarpvietės bloko metodikos pranašumai šie: mažėja operacijos trukmė, trumpėja pooperacinė hospitalizacija, nereikia anesteziologų brigados, dėl to išangės ir tiesiosios žarnos ligų gydymo išlaidos gerokai sumažėja. Kadangi išangės ir tiesiosios žarnos operacijos yra dažnos, ekonominė nauda iš tiesų didelė. Tai patvirtina ir tyrimai, kuriais lyginta vietinė-regioninė nejautra su spinaline ar bendrąja nejautra [9]. Procedūrų skirtumai buvo statistiškai reikšmingi ne tik ekonominiu (sąnaudos vienai operacijai buvo atitinkamai 69±20 USD; 104±18 USD ir 145±25 USD), bet ir ligonio pasitenkinimo aspektu (labai patenkinti operacija buvo atitinkamai 68%, 58% ir 39% ligonių).

## Išvados

Užpakalinis tarpvietės blokas yra pakankamas, saugus ir pigus nejaunos metodas atliekant išangės ir tiesiosios žarnos operacijas. Jis tinka ambulatorinei ar vienos dienos stacionaro chirurgijai.

## LITERATŪRA

1. Marti MC, Roche B. Anesthesia in proctology. In: Reis Neto JA, editor. *New trends in coloproctology*. Revinter, Rio de Janeiro, 2000, p. 161–172.
2. Auberger HG. *Praktische Lokalanesthesie: ein Kompendium*. Stuttgart: Thieme, 1969.
3. Cuccia G, Forster A, Marti MC. Positioning and anesthesia for anorectal surgery. In: Marti MC, Givel JC, editors. *Surgical management of anorectal and colonic diseases*. Berlin-Heidelberg: Springer Verlag, 1998, p. 113–120.
4. Marti MC, Froidevaux A, Rifat K. Preparatin preoperative et choix de l'anesthésie en proctologie. *Med Hyg* 1977; 35: 2334–2338.
5. Marti MC. Anesthésie loco-regionale en chirurgie proctologique. *Ann Chir* 1993; 47: 250–255.
6. Lewis WH. The lumbosacral plexus. In: Gray H., editor. *Anatomy of the Human Body*. Philadelphia: Lea & Febiger, 1918; Bartleby.com, 2000.
7. Zaheer S, Reilly WT, Pemberton JH, Ilstrup D. Urinary retention after operations for benign anorectal disease. *Dis Colon Rectum* 1998; 41: 696–704.
8. Luck AJ, Hewitt PJ. Ischiorectal fossa block decreases posthemorrhoidectomy pain: randomized, prospective, double-blind clinical trial. *Dis Colon Rectum* 2000; 43: 142–145.
9. Li S, Coloma M, White PF, Watcha MF, Chiu JW, Li H, Huber PJ. Comparison of the costs and recovery profiles of three anesthetic techniques for ambulatory surgery. *Anesthesiology* 2000; 93: 1225–1230.

*Gauta: 2003-07-24*

*Priimta spaudai: 2003-08-11*

---

## Nuomonė

Vietinis ir regioninis nuskausminimo metodai vis dažnesni chirurgijoje. Iki šiol jie buvo taikomi ambulatorinėmis sąlygomis atliekant mažas operacijas. Naujos sveikatos priežiūros paslaugos, tokios kaip dienos stacionaro chirurgija, paspartino šių metodų plitimą.

Dienos chirurgijos stacionare daugiausia atliekama proktologinių operacijų: nuo nedidelių papildomų šalinimo iki hemoroidektomijų Longo metodu. Šioms operacijoms taikomi nuskausminimo metodai labai įvairūs, tačiau dažniausiai pasirenkama kombinuota vietinė ir regioninė arba spinalinė anestezija. Retais atvejais operuojamama sukėlus bendrąją nejautrą.

Pagrindinis dienos stacionaro chirurgijos pranašumas – greitas grįžimas į namus, trumpas nedarbingumo laikotarpis. Tam turi įtakos ir tinkamai parinktas

nuskausminimo metodas. Vietinis ir regioninis nuskausminimas sukelia mažiausiai komplikacijų, užtikrina ilgai trunkantį pooperacinį nuskausminamąjį poveikį. Tuo tarpu spinalinei ir bendrajai nejautrai sukelti reikia papildomos anestezologinės tarnybos, ilgeja pooperacinis laikotarpis, didėja komplikacijų rizika.

Autorių siūlomas nuskausminimo metodas atliekant proktologines operacijas yra geras postūmis įgyvendinant pažangesnes, racionalesnes, ekonomiškones sveikatos priežiūros paslaugas.

**Dr. Žilvinas Saladžinskas**  
*Kauno medicinos universiteto  
Chirurgijos klinikos docentas  
Medicinos fakulteto prodekanas  
Eivenių g. 2, LT-3007 Kaunas  
El. paštas: kp@kmu.lt*