

# Kombinuota rekonstrukcinė chirurgija po sudėtingų plaštakos sužalojimų: klinikinis atvejis ir literatūros apžvalga

## Domas Kurlavičius

Reumatologijos, ortopedijos-traumatologijos ir rekonstrukcinės chirurgijos klinika, Klinikinės medicinos institutas, Vilniaus universiteto Medicinos fakultetas, Vilnius, Lietuva  
Clinic of Rheumatology, Orthopedics-Traumatology and Reconstructive Surgery, Institute of Clinical Medicine, Faculty of Medicine, Vilnius University, Vilnius, Lithuania  
Vilniaus universiteto ligoninė Santaros klinikos, Vilnius, Lietuva  
Vilnius University Hospital Santaros Klinikos, Vilnius, Lithuania  
El. paštas domas.kurlavicius@gmail.com

## Gediminas Rauba

Respublikinė Vilniaus universitetinė ligoninė, Vilnius, Lietuva  
Republican Vilnius University Hospital, Vilnius, Lithuania  
El. paštas gediminas.rauba@rvul.lt

## Giedrė Stundžaitė-Baršauskienė

Reumatologijos, ortopedijos-traumatologijos ir rekonstrukcinės chirurgijos klinika, Klinikinės medicinos institutas, Vilniaus universiteto Medicinos fakultetas, Vilnius, Lietuva  
Clinic of Rheumatology, Orthopedics-Traumatology and Reconstructive Surgery, Institute of Clinical Medicine, Faculty of Medicine, Vilnius University, Vilnius, Lithuania  
Vilniaus universiteto ligoninė Santaros klinikos, Vilnius, Lietuva  
Vilnius University Hospital Santaros Klinikos, Vilnius, Lithuania  
El. paštas stundzaite@gmail.com

**Santrauka.** Straipsnyje nagrinėjama viena iš sudėtingiausių plastinės ir rekonstrukcinės chirurgijos praktikoje pasitaikančių plaštakos traumų – viršutinės galūnės minkštųjų audinių atsluoksniavimo (*Degloving*) amputacija. Pristatomas moters, patyrusios šią traumą, klinikinis atvejis, aptariama gydymo eiga, atokieji funkciniai ir estetiniai rezultatai.

**Reikšminiai žodžiai:** minkštųjų audinių atsluoksniavimo amputacija, laisvasis įnervuotas nugarinės pėdos arterijos lopas, atokieji funkciniai ir estetiniai rezultatai.

## Combined Reconstructive Surgery after Complex Hand Injuries: Clinical Case and Review of Literature

**Abstract.** The article deals with one of the most complex hand injuries in the practice of plastic and reconstructive surgery – amputation of degloving the upper tissues of the upper limb. The clinical case of a woman who has suffered from this trauma, the course of treatment, remote functional and aesthetic results are presented.

**Key words:** soft tissue exfoliation amputation, free nervous flap of dorsal foot artery, distant functional and aesthetic results.

Received: 2021/02/03. Accepted: 2021/03/26.

Copyright © 2021 Domas Kurlavičius, Gediminas Rauba, Giedrė Stundžaitė-Baršauskienė. Published by Vilnius University Press. This is an Open Access article distributed under the terms of the Creative Commons Attribution Licence, which permits unrestricted use, distribution, and reproduction in any medium, provided the original author and source are credited.

## Įvadas

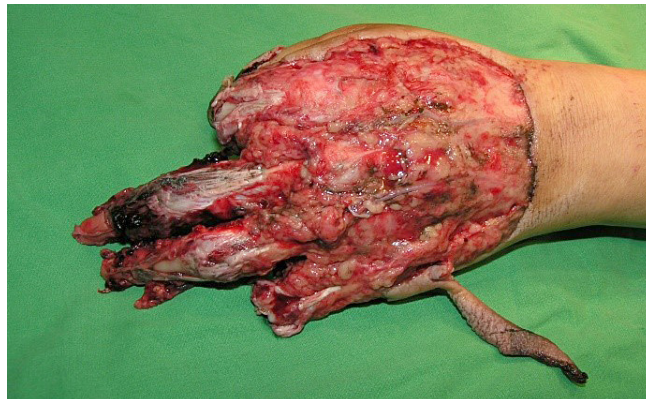
Visiškas plaštakos minkštųjų audinių atsluoksniavimas (*Degloving* amputacija) yra viena sudėtingiausių plaštakos traumų. Šios traumos metu tiesiogiai apnuoginamos sausgyslės, kaulai, sąnariai ir kitos svarbios struktūros. Siekiant atkurti prarastas plaštakos funkcijas, svarbu ne tik kuo greičiau ligonį operuoti ir padengti susidariusius defektus, bet ir siekti kuo geresnių funkcinių ir estetinių rezultatų [1, 2].

Minėtų traumų gydymo būdai, jų variacijos iki šiol yra aktuali mokslinių straipsnių diskusijų tema [3–9]. *Degloving* amputacijos metu susidariusiems defektams padengti dažniausiai neužtenka vietinių arba regioninių lopų [10]. Didesnes galimybes šiems sudėtingiems plaštakos defektams padengti atvėrė mikrochirurgija (chirurginis metodas). Kartu atsirado galimybė atkurti sužaloto segmento jutimus – būtent tai labai svarbu plaštakai [11, 12].

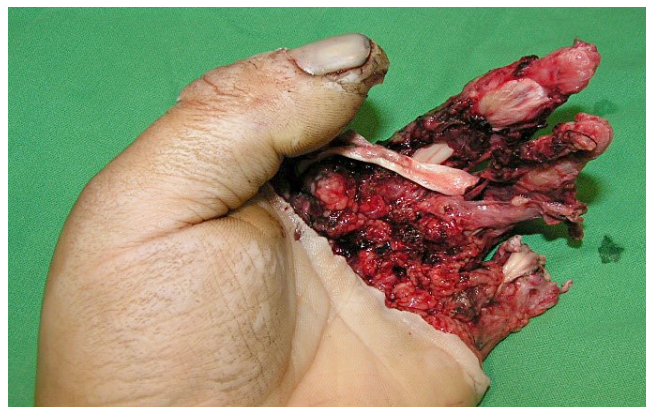Siekiant kuo geresnio sužalotos plaštakos funkcinio ir estetinio rezultato, pirmenybė teikiama plonesniems lopams – naudojami fasciokutaniniai, odos ir raumens, odos perforatoriniai, taukinės lopai [13, 14]. Išvardyti lopų tipai turi ir privalumų, ir trūkumų. Straipsnyje aptariamu atveju naudotas *A. dorsalis pedis* lopus. Jis priskiriamas prie fasciokutaninių lopų. *A. dorsalis pedis* lopo privalumai: plonas, juo galima atkurti pažeistos vietos jutimus. Vienas iš dažniausiai minimų trūkumų – sunkiai gyjanti donorinė vieta [15–18].

## Klinikinis atvejis

Į VšĮ Respublikinę Vilniaus universitetinę greitosios pagalbos ligoninę 2004 m. spalio mėn. pristatyta 43 m. moteris, patyrusi sunkią traumą – volais buvo nuplėšti kairės plaštakos minkštieji audiniai, per proksimalinius tarppirštakaulinius sąnarius amputuoti II ir V pirštai. Pacientė skubiai hospitalizuota į Plastinės ir rekonstrukcinės chirurgijos skyrių operacinio gydymo. Priimtas sprendimas minkštųjų audinių defektus padengti kirkšnies lopu.

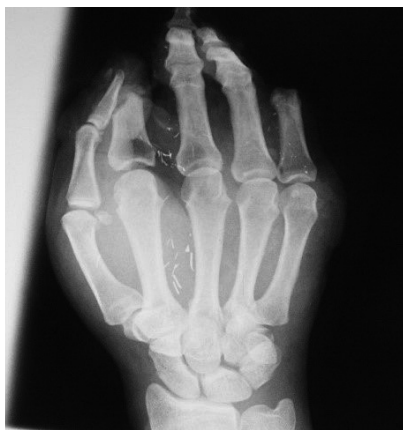

1 pav.

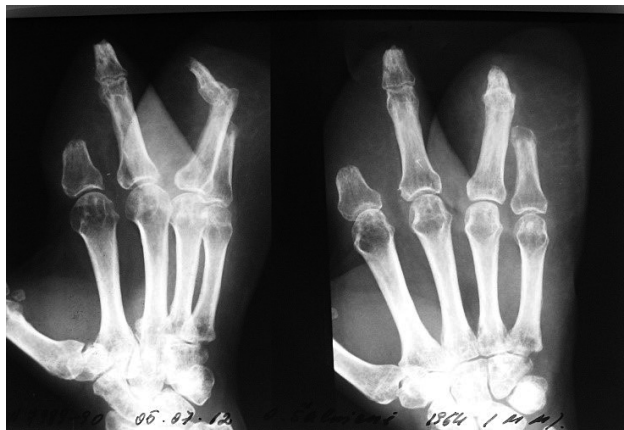

2 pav.

Kairės plaštakos minkštųjų audinių *Degloving* amputacija. Nugarinis ir delninis paviršiai (1 ir 2 pav.)



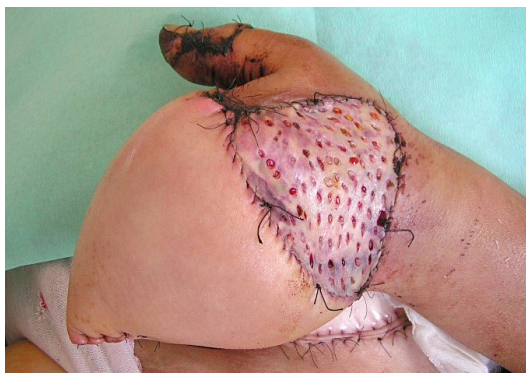3 pav.



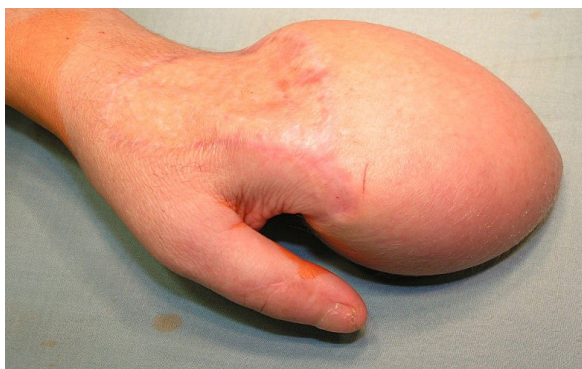4 pav.

Priekinė ir šoninė kairės plaštakos rentgenograma. Stebimi II ir V pirštų kauliniai defektai per proksimalinį interfalanginį sąnarį (3 ir 4 pav.)

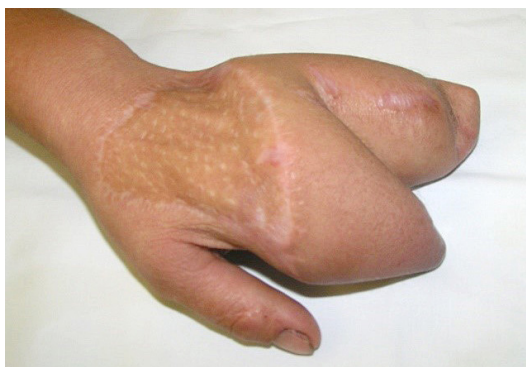Pacientė operuota esant bendrinei nejautrai, minkštųjų audinių defektas padengtas kirkšnies lopu. Lopui prigijus, 2005 m. vasario ir lapkričio mėn. moteris stacionarizuota pakartotinai, lopas atskirtas nuo donorinės vietos, pradėti formuoti pirštai – atlikta desindaktilizacija ir lopo redukcija, lopas perskirtas tarp III ir IV pirštų, suformuojant dviejų pirštų kompleksus. Nugarinis paviršius padengtas skeltos odos transplantatu. Stebėti suformuotų pirštų judesiai, daugiausia per delnakaulinius pirštakaulių sąnarius.



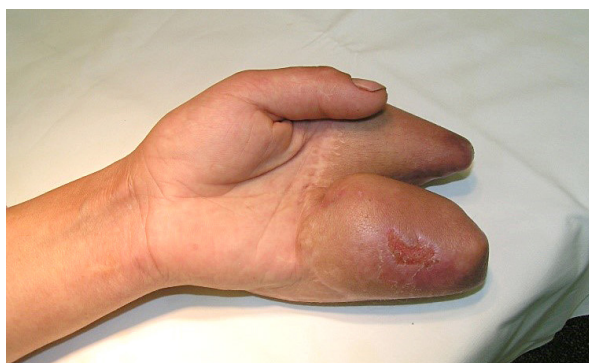5 pav.



6 pav.



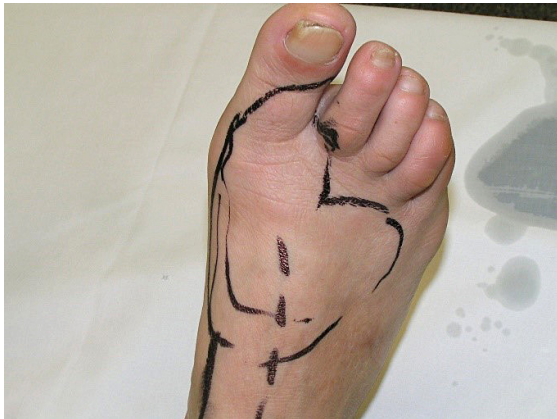7 pav.



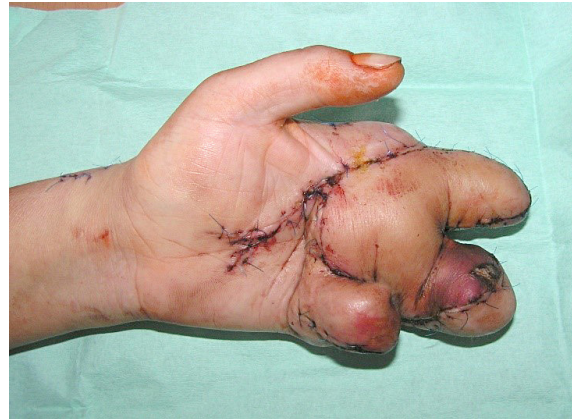8 pav.

Vaizdas po I rekonstrukcijos etapo. Prigijęs kirkšnies lopas vėliau atskirtas nuo donorinės vietos ir perskeltas tarp III ir IV pirštų, suformuojant dviejų pirštų kompleksus. Stebimas minkštųjų audinių perteklius, ypač ties IV pirštu, kur buvusi lopo „kojytė“ ir darbiniam suformuoto piršto paviršiuje atsivėrusi opelė (5–8 pav.)

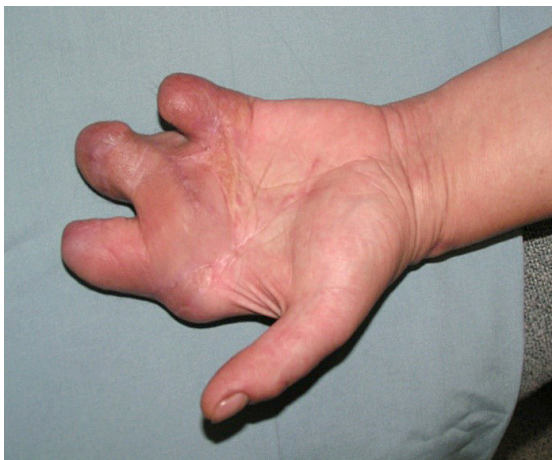Pacientė operuota ranka naudodavosi buityje, tačiau ilgiau padirbus išopėdavo darbiniai pirštų paviršiai (8 pav.), todėl nuspręsta iš dešinės pėdos persodinti laisvąjį įnervuotą fasciokutaninį I tarpupirščio nugarinės pėdos arterijos lopą. Pacientė hospitalizuota ir 2006 m. birželio mėn. operuota. Atliktas zigzaginis pjūvis delne, išpreparuotos arterijos ir nervų bigės, rieše – galvinė vena. Pašalintas audinių perteklius III ir IV pirštų delniniuose paviršiuose, desindaktilizuota V piršto bigė. Nuo pėdos kartu su nugarine pėdos arterija ir poodine vena atpreparuotas fasciokutaninis I tarpupirščio pėdos nugarinio paviršiaus lopas, įnervuotas gilioju šėiviniu nervu ir blauzdos odos nervu. Lopas perkeltas ant rankos, donorinė sritis pėdoje padengta perforuota skelta oda iš dešinės kirkšnies. Lopas plaštakoje prisiūtas į defekto vietą. Naudojant operacinį mikroskopą, susiūtos venos, lopo kraujagyslė susiūta su paviršinio lanko arterija, gilusis šėivinis nervas susiūtas su smiliaus savuoju nervu, blauzdos odos nervas susiūtas su III–IV pirštų bendruoju nervu. Plaštaka imobilizuota gipso longete.



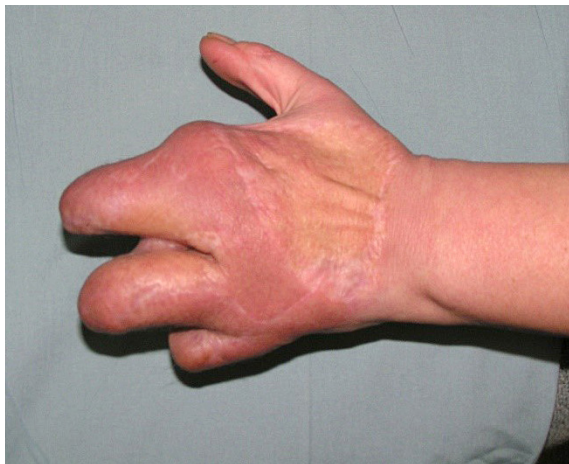9 pav.



10 pav.



11 pav.

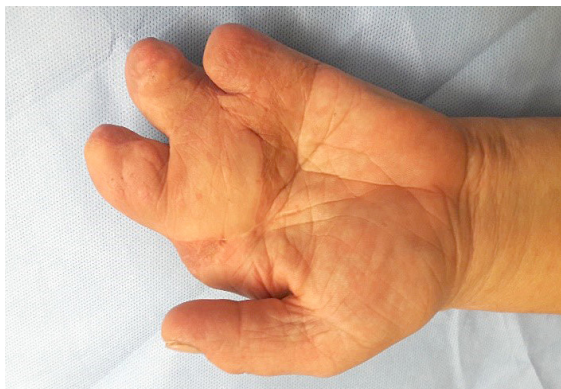

12 pav.

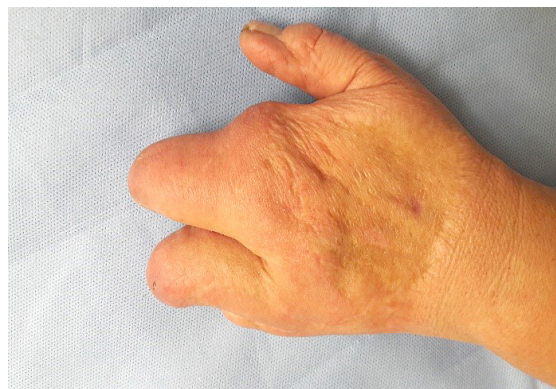Vaizdas po II rekonstrukcijos etapo. Nuo dešinės pėdos pakeltas ir ant kairės plaštakos voliarinio paviršiaus transplantuotas laisvasis įnervuotas fasciokutaninis I tarpupirščio nugarinės pėdos arterijos lopas (9–12 pav.). 11 ir 12 pav. – vaizdas po 3 mėn.

Vėliau pacientė dar keletą kartų hospitalizuota į stacionarą, jai atlikta odos „Z“ plastika tarpupirščiuose dėl susiformavusių traukiančių randų. Praėjus 13 m. po laisvojo įnervuoto lopo transplantacijos, pacientė pakviesta įvertinti rekonstruotos plaštakos, pirštų jautrumo ir funkcionalumo. Pirštų jautrumas buvo vertinamas naudojant dvejų taškų diskriminacijos testą. Vertintas statinis (švelnus bakstelėjimas sensitometro

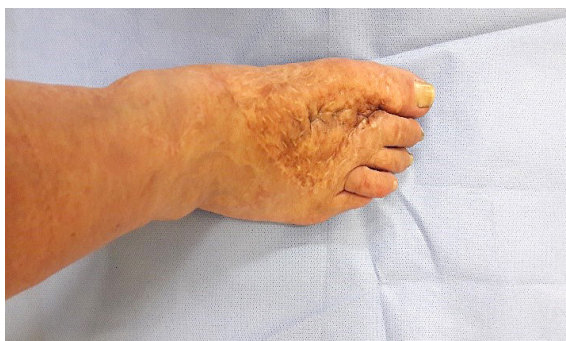adatėlėmis į odos paviršių) ir dinaminis (švelnus braukimas sensitometro adatėlėmis per odos paviršių) pirštų jautrumas, fiksuojant greitai ir lėtai į sudirginimą reaguojančius receptorius. Pacientės prašyta atsakyti, koku mažiausiu atstumu ji jaučia dirginimą kaip du taškus, o ne kaip vieną. Nustatyta, jog tiek statinio, tiek dinaminio jautrumo dažniausia riba buvo 13–15 mm. Plaštakos funkcionalumui įvertinti pacientės paprašyta paimti rašiklį, parodyti, kaip rašo. Įvertinta ir nufotografuota lopo donorinė vieta.



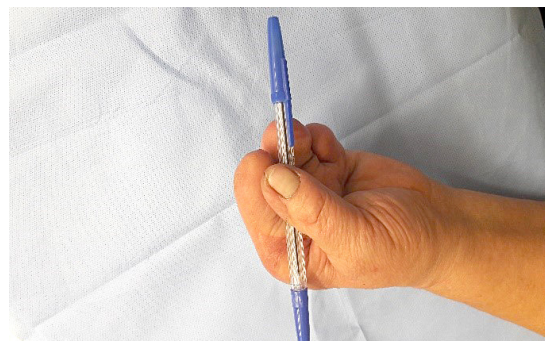
13 pav.



14 pav.



15 pav.



Atokieji rezultatai, praėjus maždaug 13 m. po rekonstrukcinių operacijų. Pacientės taip pat paprašyta parodyti, kaip sugeba suimti rašiklį. Nufotografuota donorinė dešinės pėdos vieta (13–15 pav.)

## Diskusija

*Degloving* traumos metu oda kartu su kitais plaštakos paviršniais minkštaisiais audiniais nuplėšiama nuo nervų, kraujagyslių, kaulų, sąnarių ir sausgyslių, todėl, siekiant išsaugoti galūnę, svarbu ligoj nedelsiant operuoti [1]. Chirurgo užduotis – ne tik padengti susidariusius defektus, bet ir siekti kuo geresnių funkcinių ir estetinių rezultatų [19–21]. Norint pasiekti norimą rezultatą, dažniausiai tenka persodinti kelis lopus, prireikia ne vienos operacijos – tai dar sykį patvirtina šių traumų sudėtingumą. Defekto padengimas, derinant skirtingus lopus, kai kartu naudojamas įnervuotas lopus, minėtu atveju yra vienas iš efektyviausių gydymo metodų [22, 23].

Straipsnyje aptartu klinikiu atveju, remiantis pasauline praktika, potrauminis plaštakos minkštųjų audinių defektas pirmiausia buvo padengtas kirkšnies lopus, vėliau, siekiant atkurti jutimus, pasirinktas laisvasis įnervuotas nugarinės pėdos arterijos lopus.

Mokslinėje literatūroje, kaip vietinis pasuktinis lopus, nugarinės pėdos arterijos lopus pirmą kartą aprašytas J. B. McCraw ir L. T. Furlow 1975 m. Dar 1976 m. K. Ohmori ir K. Harii nurodė, kad šį lopus galima

transplantuoti laisvuoju mikrochirurginiu metodu, siekiant rekonstruoti kitas kūno vietas [24]. Laisvojo nugarinės pėdos arterijos lopo privalumai – plonumas, mobilumas, galimybė kartu transplantuoti tiesiamąsias sausgysles, nervus. Tai buvo vienas pirmųjų jutiminių lopų, panaudotų rekonstrukcinėje chirurgijoje; jis naudojamas galvos, kaklo, plaštakos, kojų defektų rekonstrukcijai [25, 26]. *A. dorsalis pedis* lopus tinkamas susidariusiems plaštakos defektams padengti, kur reikia atkurti inervaciją [27]. Išvardytos lopo savybės lėmė jo pasirinkimą ir nagrinėtu klinikiu atveju.

Nugarinės pėdos arterijos lopus yra ašinis lopus, jo kraujagyslinė kojytė yra ilga, skersmuo svyruoja maždaug 2–3 mm. Nemažas arterijos spindis palengvina donorinės ir recipientinės arterijų mikrochirurginį anostomozės suformavimą, mažina ankstyvųjų komplikacijų riziką [28].

Japonų mokslininkų atliktoje studijoje tirti vėlyvieji pacientų plaštakos jutimai po defektų padengimo nugarinės pėdos arterijos lopus. Pacientams, kurių lopus gilusis šėivinis nervas buvo susiūtas su vidurinio nervo šakomis plaštakoje, nustatytas geresnis jutiminis atsakas negu tiems pacientams, kurių lopus gilusis šėivinis nervas susiūtas su paviršine stipininio nervo šaka. Pirmosios grupės pacientų dviejų taškų diskriminacijos testo riba – tarp 10 ir 20 mm, antrosios – didesnis negu 30 mm [29]. Kitų studijų duomenimis, persodinant nugarinės pėdos arterijos lopus, plaštakoje gaunamas pakankamas jutiminis rezultatas, apibūdinamas kaip „naudingas jutimas“ [30, 31].

Straipsnyje aptartu klinikiu atveju donorinis gilusis šėivinis ir blauzdos odos nervai buvo sujungti su vidurinio nervo šakomis plaštakoje. Vėlyvųjų rezultatų dviejų taškų diskriminacijos testo riba – 13–15 mm. Gautas geras sensorinis atsakas. Duomenys atitinka mokslinėje literatūroje aprašytus rezultatus.

Mokslinės literatūros duomenimis, viena iš pagrindinių nugarinės pėdos arterijos lopus problemų – ilgai gyjanti donorinė vieta, dažnai galinti komplikuotis pūlinga infekcija ar net osteomielitu, reikalaujančiu papildomų chirurginių intervencijų [15–18]. Pacientai dažnai skundžiasi donorinės vietos skausmu, parastezija arba hiperestezija. Mokslinėje literatūroje minima ir donorinės vietos hiperpigmentacija, odos kraštų nekrozė, ryškus randėjimas [15]. Straipsnyje pristatytu atveju taip pat susidurta su tam tikromis problemomis – minėtinas antrinis donorinės vietos gijimas, hiperpigmentacija, odos kraštų nekrozė, ryškus randėjimas.

Mokslinių tyrimų duomenimis, plaštakos defektų rekonstrukcinėje chirurgijoje naudojami priekinis ir šoninis šlaunies, taukinės, dilbio radialinis lopus. Taukinės lopus pasižymi geromis angiogenezinėmis savybėmis, skatina infekuotų žaizdų gijimą. Persodinta oda priauga labai greitai ir tvirtai, lopus galima pailginti. Dažniausi trūkumai: reikia atlikti laparotomiją, ilgėja operacijos trukmė, taukinės preparavimas yra gana traumuojantis operacijos etapas, kyla sąaugų rizika, jei praityje buvo atlikta pilvo ertmės operacija [3, 32, 33]. Dilbio radialinis lopus kaip alternatyva buvo svarstoma ir nagrinėtu klinikiu atveju, tačiau šio gydymo pacientė atsisakė, norėdama išsaugoti sveikąją plaštaką. Tai, kokį lopus naudoti konkrečiu atveju, yra chirurgo ir paciento pasirinkimas.

## Išvados

Sudėtingas, dažniausiai iš kelių etapų susidedantis chirurginis gydymas yra vienintelė priemonė sužalotai plaštakai išsaugoti ir visiškai ar iš dalies jos funkcijai atkurti po sudėtingų trauminių sužalojimų. Nagrinėtas klinikius atvejis atskleidė, kad gydymas buvo sėkmingas, pirštų jutimas iš dalies atsistatė, pacientė plaštaka naudoja si buityje. Lopus donorinė vieta gijo sunkiai, antriniu būdu.

## Literatūra

1. Ju J, Li J, Hou R. Microsurgery in 46 cases with total hand degloving injury. *Asian Journal of Surgery* 2015; 38(4): 205–209. <https://doi.org/10.1016/j.asjsur.2015.01.004>
2. Das De S, Sebastin SJ. Considerations in Flap Selection for Soft Tissue Defects of the Hand. *Clinics in Plastic Surgery* 2019; 46(3): 393–406. <https://doi.org/10.1016/j.cps.2019.03.010>
3. Tutkus V, Vitkus K, Proskute D. Use of the omental free flap for reconstruction of degloving hand and foot injuries: two case reports. *Open Medicine* 2012; 7(6): 808–812. <https://doi.org/10.2478/s11536-012-0075-z>
4. Ulrich D, Fuchs P, Bozkurt A, Pallua N. Free serratus anterior fascia flap for reconstruction of hand and finger defects. *Arch Orthop Trauma Surg* 2010; 130(2): 217–222. <https://doi.org/10.1007/s00402-009-0845-5>
5. Krishnamoorthy R, Karthikeyan G. Degloving injuries of the hand. *Indian J Plast Surg* 2011; 44(2): 227–236. <https://doi.org/10.4103/0970-0358.85344>
6. Weinand C. Degloving Injuries of Upper Extremity: A Strategy with Full Thickness Skin Mesh. *WJPs* 2018; 7(3): 372–376. <https://doi.org/10.29252/wjps.7.3.372>
7. Żyluk A, Janowski P. Results of the Treatment of Major, Complex Hand Injuries. *Polish Journal of Surgery* 2011; 83(2): 87–94. <https://doi.org/10.2478/v10035-011-0014-8>
8. Han F, Wang G, Li G, Ping J, Mao Z. Treatment of degloving injury involving multiple fingers with combined abdominal superficial fascial flap, dorsalis pedis flap, dorsal toe flap, and toe-web flap. *Ther Clin Risk Manag* 2015; 11: 1081–1087. <https://doi.org/10.2147/tcrm.s86948>
9. Neumeister M, Hegge T, Amalfi A, Sauerbier M. The Reconstruction of the Mutilated Hand. *Seminars in Plastic Surgery* 2010; 24(1): 77–102. <https://doi.org/10.1055/s-0030-1253245>
10. Dibbs R, Grome L, Pederson W. Free Tissue Transfer for Upper Extremity Reconstruction. *Seminars in Plastic Surgery* 2019; 33(1): 17–23. <https://doi.org/10.1055/s-0039-1677702>
11. Saint-Cyr M, Wong C, Buchel EW, Colohan S, Pederson WC. Free Tissue Transfers and Replantation. *Plastic and Reconstructive Surgery* 2012; 130(6): 858e–878e. <https://doi.org/10.1097/prs.0b013e31826da2b7>
12. Ono S, Sebastin SJ, Ohi H, Chung KC. Microsurgical Flaps in Repair and Reconstruction of the Hand. *Hand Clinics* 2017; 33(3): 425–441. <https://doi.org/10.1016/j.hcl.2017.04.001>
13. Wolff KD, Hölzle F. Perforator Flaps. In: *Raising of Microvascular Flaps* [Internet]. Berlin, Heidelberg: Springer Berlin Heidelberg, 2011, p. 155–158. Available at: . Accessed: 9 December 2020. [https://doi.org/10.1007/978-3-642-13831-7\\_8](https://doi.org/10.1007/978-3-642-13831-7_8)
14. Georgescu AV, Matei IR. Propeller perforator flaps in forearm and hand reconstruction. *Eur J Orthop Surg Traumatol* 2019; 29(2): 357–366. <https://doi.org/10.1007/s00590-018-2323-7>
15. Russo A, Delia G, Casoli V, Colonna MR, Stagno d’Alcontres F. Dorsalis Pedis Adipofascial Perforator flap for great toe reconstruction: Anatomical study and clinical applications. *Journal of Plastic, Reconstructive & Aesthetic Surgery* 2014; 67(4): 550–554. <https://doi.org/10.1016/j.bjps.2013.12.019>
16. Samson MC, Morris SF, Tweed AEJ. Dorsalis pedis flap donor site: acceptable or not? *Plastic & Reconstructive Surgery* 1998; 102(5): 1549–1554. <https://doi.org/10.1097/00006534-199810000-00031>
17. Ismail TI. The dorsalis pedis myofascial flap. *Plast Reconstr Surg* 1990; 86(3): 573–576; discussion 577–578. <https://doi.org/10.1097/00006534-199009000-00035>
18. Franklin JD, Withers EH, Madden JJ, Lynch JB. Use of the Free Dorsalis Pedis Flap in Head and Neck Repairs. *Plastic and Reconstructive Surgery* 1979; 63(2): 195–204. <https://doi.org/10.1097/00006534-197902000-00007>
19. Chen C, Zhang X, Shao X, Gao S, Wang B, Liu D. Treatment of Thumb Tip Degloving Injury Using the Modified First Dorsal Metacarpal Artery Flap. *The Journal of Hand Surgery* 2010; 35(10): 1663–1670. <https://doi.org/10.1016/j.jhsa.2010.06.030>
20. Nazerani S, Motamedi MHK, Nazerani T, Bidarmaghz B. Treatment of Traumatic Degloving Injuries of the Fingers and Hand: Introducing the “Compartmented Abdominal Flap”. *Techniques in Hand & Upper Extremity Surgery* 2011; 15(3): 151–155. <https://doi.org/10.1097/bth.0b013e3182051c02>
21. Zelken JA, Chang N, Wei F, Lin C. The combined ALT–groin flap for the mutilated and degloved hand. *Injury* 2015; 46(8): 1591–1596. <https://doi.org/10.1016/j.injury.2015.05.022>
22. Doctor AM, Mathew J, Ellur S, Ananthram AA. Three-flap cover for total hand degloving. *Journal of Plastic, Reconstructive & Aesthetic Surgery* 2010; 63(4): e402–405. <https://doi.org/10.1016/j.bjps.2009.10.007>
23. Senda H, Muro H, Terada S, Okamoto H. A Case of Degloving Injury of the Whole Hand Reconstructed by a

Combination of Distant Flaps Comprising an Anterolateral Thigh Flap and a Groin Flap. *J Reconstr Microsurg* 2011; 27(5): 299–302. <https://doi.org/10.1055/s-0031-1278708>

24. Ritz M, Mahendru S, Somia N, Pacifico M. The Dorsalis Pedis Fascial Flap. *J Reconstr Microsurg* 2009; 25(5): 313–317. <https://doi.org/10.1055/s-0029-1215541>

25. Tubiana R. *The Hand. Volume III*. W.B. Saunders Company, 1988, p. 1250–1253.

26. Xie G, Hu Z, Miao C, Chen W, Mei L. The free triple chimeric dorsalis pedis flaps for repair of multifinger soft tissue defects: A report of two cases. *Microsurgery* 2013; 33(8): 660–666. <https://doi.org/10.1002/micr.22088>

27. Zuker RM, Manktelow RT. The Dorsalis Pedis Free Flap: Technique of Elevation, Foot Closure, and Flap Application. *Plastic and Reconstructive Surgery* 1986; 77(1): 93–104. <https://doi.org/10.1097/00006534-198601000-00014>

28. Ohmori K, Harii K. Free dorsalis pedis sensory flap to the hand with microneurovascular anastomoses. *Plastic and Reconstructive Surgery* 1976; 58(5): 546–554. <https://doi.org/10.1097/00006534-197611000-00003>

29. Takami H, Takahashi S, Ando M. Use of the dorsalis pedis free flap for reconstruction of the hand. *Hand* 1983; 15(2): 173–178. [https://doi.org/10.1016/s0072-968x\(83\)80010-2](https://doi.org/10.1016/s0072-968x(83)80010-2)

30. McCraw JB. On the transfer of a free dorsalis pedis sensory flap to the hand. *Plast Reconstr Surg* 1977; 59(5): 738–739. <https://doi.org/10.1097/00006534-197705000-00021>

31. Morrison WA, O'Brien BMcC, MacLeod AM, Gilbert A. Neurovascular free flaps from the foot for innervation of the hand. *The Journal of Hand Surgery* 1978; 3(3): 235–242. [https://doi.org/10.1016/s0363-5023\(78\)80087-2](https://doi.org/10.1016/s0363-5023(78)80087-2)

32. Seitz IA, Williams CS, Wiedrich TA, Henry G, Seiler JG, Schechter LS. Omental Free-tissue Transfer for Coverage of Complex Upper Extremity and Hand Defects – The Forgotten Flap. *Hand (New York, NY)* 2009; 4(4): 397–405. <https://doi.org/10.1007/s11552-009-9187-6>

33. Maloney CT, Wages D. Free omental tissue transfer for extremity coverage and revascularization. *Plast Reconstr Surg* 2003; 111(6): 1899–1904. <https://doi.org/10.1097/01.prs.0000056874.31920.7d>