

# Stuburo juosmeninės dalies kanalo stenozė: klinikinė anatomija, diagnostika (I dalis)

## Lumbar spinal stenosis: clinical anatomy, diagnostics

Valentinas Uvarovas, Giedrius Kvederas, Igoris Šatkauskas

*Vilniaus universiteto Ortopedijos, traumatologijos ir plastinės chirurgijos klinika  
Vilniaus greitosios pagalbos universitetinė ligoninė, Šiltnamių g. 29, LT-2043 Vilnius  
El. paštas: valiusuvarovas@delfi.lt*

Pasaulyje ženkliai auga pagyvenusių žmonių populiacija, kartu daugėja ligų, kuriomis dažniausiai sergama perkopus į antrą gyvenimo pusę. Viena iš tokių ligų yra stuburo kanalo stenozė, t. y. susiaurėjimas. Dažniausia stuburo kanalo stenozės priežastis yra su amžiumi progresuojantys stuburo degeneraciniai pokyčiai. Ne visada arklio uodegos ar nervų šaknelių spaudimas sukelia dirginimo simptomus, tačiau progresuojant patologiniams anatominiams ir fiziologiniams pokyčiams gali išryškėti klinika. Kartais rentgenologiniai duomenys neatspindi klinikos, todėl labai svarbu tiksliai įvertinti ligos simptomus, jų eigą bei rentgenologinius duomenis, kad būtų pasirinkta tinkama gydymo taktika.

**Prasminiai žodžiai:** stuburo kanalo stenozė, neurogeninė klaudikacija, nervinės šaknelės, arklio uodega

Lumbar spinal stenosis remains one of the most frequently encountered clinical important degenerative spinal disorders in the ageing population. Spinal stenosis is a narrowing or stricture of the spinal canal. Cauda equina and nerve root compression are noted in many asymptomatic individuals. The spinal degenerative process associated with ageing leads to pathoanatomical and pathophysiological changes with occasional clinical consequences. With progressive degenerative changes and compression, spinal stenosis may become symptomatic, although the severity of the symptoms is not necessarily associated with the magnitude of the compression seen on imaging studies. A thorough understanding of the etiology, pathologic features and a correlation between the symptoms and the precise location of the thecal sac and nerve root are very important in evaluating the imaging studies and planning appropriate treatment.

**Keywords:** lumbar spinal stenosis, neurogenic claudication, spinal nerve root, cauda equina

### Įvadas

Stuburo kanalo stenozė – tai įvairių stuburo ligų sukeltas lėtinis stuburo kanalo susiaurėjimas, pasireiš-

kiantis arklio uodegos (*cauda equina*) ir (ar) nervinių šaknelių spaudimo simptomais. Dažniausia stuburo kanalo stenozės priežastis yra degeneraciniai stuburo

pokyčiai, atsirandantys senstant, spondilolistezė arba kitos kanalo morfologiją keičiančios ligos. Kai kuriems ligoniams, kuriems yra stuburo kanalo morfologinių pokyčių, *cauda equina* ir nervinių šaknelių spaudimo simptomai nepasireiškia, tačiau progresuojant degeneraciniams pokyčiams gali išryškėti klinika. Todėl klinikinių stuburo stenozės ar neurogeninės klaudikacijos simptomų negalima paaiškinti vien kanalo susiaurėjimu. Sveiko nervo spaudimas sukelia tik parezijas, jutimo, motorikos ir (ar) refleksų sutrikimus. Kad šiuos simptomus papildytų šaknelinio pobūdžio skausmas, būtinas nervo šaknelės dirginimas, uždegimas ar edema dėl užspaustų venų.

### Klinikinė anatomija

Sagitalinis stuburo kanalo skersmuo yra 12 mm [1–3]. Mažiausias plotas –  $77 \pm 13 \text{ mm}^2$  [1, 3–5].

Stuburo kanalo sienas sudaro:

- 1) *priekinę* – užpakaliniai slankstelio kūno, tarpslankstelinio disko paviršiai ir užpakalinis išilginis raištis;
- 2) *šonines* – vidinės slankstelių kojyčių ir tarpslankstelinio sąnarių dalys;
- 3) *užpakalinę* – slankstelio lanko plokštelės, geltonasis raištis.

Kanalo topografinėje anatomijoje išskiriamos dvi zonos (1 pav.):

- 1) centrinė kanalo zona,
- 2) lateralinė kanalo zona (nervinės šaknelės kanalas).

Dvi menamos linijos, išvestos frontalinėje plokštumoje per kietojo smegenų dangalo maišo šonines sienas, dalija stuburo kanalą į vidurinę dalį – centrinę zoną, ir dvi šonines dalis – laterales zonas. Centrinėje stuburo kanalo zonoje yra arklio uodega (*cauda equina*). Lateraline zona, arba nervinės šaknelės kanalu, eina nervinė šaknelė. Išilgine stuburo kryptimi yra trys lygiai: pedikulinis, foraminalinis ir disko (1 pav.). Nervinės šaknelės kanalas savo ruožtu skirstomas į tris zonas: *įėjimo*, *vidurinę* ir *išėjimo*.

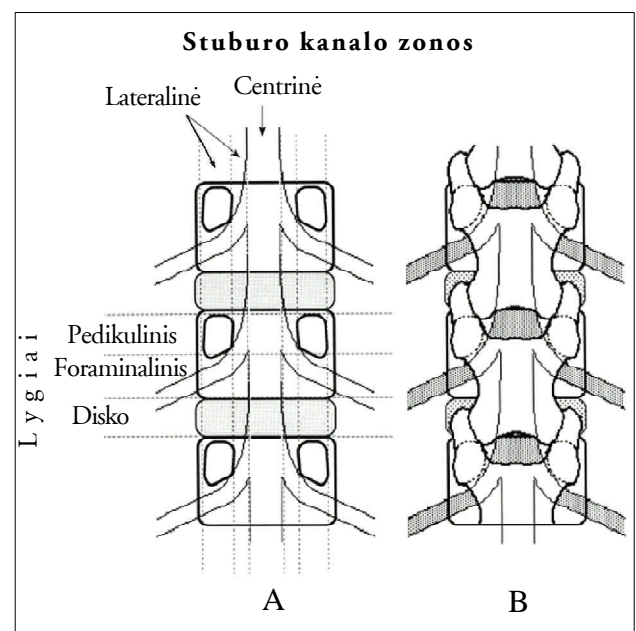
Įėjimo zona turi tik dvi sienas: priekinę (tarpslankstelinis diskas) ir užpakalinę (viršutinę sąnarinę ataugą). Vidurinę zoną riboja priekinė (slankstelio kūnas), šoninė (slankstelio kojytė) ir užpakalinė (slankstelio lanko plokštelė) sienos. Išėjimo zonos sienas sudaro:

viršutinę ir apatinę – gretimų slankstelių viršutinę ir apatinę įlankos (*incisura vertebralis superior et inferior*), priekinę – tarpslankstelinis diskas, užpakalinę – tarpslankstelinis sąnarys. Siaurėjant stuburo kanalui, pagrindinis vaidmuo tenka trimis anatominiams struktūroms: 1) tarpslanksteliniam diskui bei disko projekcijoje susiformavusiems užpakaliniams osteofitams; 2) tarpslanksteliniam sąnariams (facetėms); 3) geltonajam raiščiui. Pagal stenozės anatominę lokalizaciją skiriamos:

1) centrinė stuburo stenozė, arba tiesiog stuburo kanalo stenozė (centrinės stuburo kanalo zonos susiaurėjimas, spaudžiantis arklio uodegą). Centrinė stuburo stenozė susidaro dėl tarpslankstelinio disko bei geltonojo raiščio degeneracinių pokyčių;

2) lateralinė stuburo stenozė (dėl facetinių sąnarių panirimo ir hipertrofijos bei slankstelių kūnų osteofitų spaudžiama iš anatominio segmento išeinanti nervinė šaknelė lateralinėje stuburo kanalo zonoje – nervinės šaknelės kanale). Esant lateralinei stuburo kanalo stenozei vyrauja šaknelinė simptomatika, dažniausiai būna asimetriniai kojų skausmai;

3) kombinuotoji stenozė dėl visų anatominių struktūrų degeneracinių pokyčių.



1 pav. A – stuburo kanalo zonos ir lygiai. B – užpakalinis stuburo vaizdas, nervinių ir kaulinių struktūrų padėtys [11]

Etiologiniu požiūriu stuburo kanalo stenozė klasifikuojama į įgimtą ir įgytą [6] (1 lentelė).

Stuburo kanalo susiaurėjimo patomorfologijoje pagrindinis vaidmuo tenka šiems veiksniams: kaulo ar raiščių hipertrofijai, disko išvaržai, spondilolistezei ar įvairiems jų deriniams [7]. Stuburo degeneracinės li-

**1 lentelė.** Stuburo kanalo stenozės klasifikacija

A. Įgimtų vystymosi anomalijų sukelta stenozė
1. Achondroplazija
2. Idiopatinis stuburo kanalo susiaurėjimas
B. Įgyta stuburo kanalo stenozė
1. Stuburo degeneracinė patologija
Degeneracinė spondiloartrozė
2. Jatrogeninė (po laminektomijos, spondilodezės, diskektomijos)
3. Potrauminė
4. Įvairios skeleto ligos (Paget liga, fluorozė)
C. Mišri stenozė, sukelta A ir B grupės ligų

gos dažniausiai prasideda nuo tarpslankstelinio disko pokyčių [8–12]. Tačiau disko degeneraciją gali lemti facetinių sąnarių artrozė [13]. Dažniausiai pažeidžiami  $L_3$ – $L_4$  ir  $L_4$ – $L_5$  tarpslanksteliniai diskai [7].  $L_5$ – $S_1$  segmentas nukentčia rečiau dėl savo anatomicinės padėties žemiau klubinių skiauterių ir sąlyginai didesnių  $L_5$  slankstelio skersinių ataugų bei prie jų besitvirtinančių raiščių, tvirtai fiksuojančių prie klubakaulių sparnų [7]. Su amžiumi diską sudarančių medžiagų proporcijos keičiasi. Mažėja vandens [14–16], proteoglikanų [17–19]. Keičiasi I ir II tipo kolagenų santykis [20–22] bei išsidėstymas. Išnyksta aiški riba tarp disko žiedo ir branduolio. Dėl išvaržų dehidracijos ir fibroblastinės proliferacijos branduolyje formuojasi skaidulinė kremzlė [23–27]. Sutrinka elastingumas, atsparumas spaudimui, atsiranda skaidulinio žiedo plyšimų, kurie dar labiau pagreitina degeneracinių ligų raidą. Įrodyta, kad kaulo morfogeniniai baltymai (angl. *bone morphogenetic proteins*, BMP),  $\beta$ -transformuojančio augimo faktoriaus (TGF- $\beta$ ) grupės citokinai dalyvauja disko degeneracijos procesuose [28–30]. BMP yra aktyvūs augant tarpslanksteliniam diskui, reguliuo-

ja įvairių kaulo bei kremzlės ląstelių augimą, diferenciaciją bei apoptozę. Degeneracijos metu baltymai ir jų receptoriai migruoja iš hialininės disko kremzlės į fibrozines žiedo ląsteles, dėl to formuojasi osteofitai.

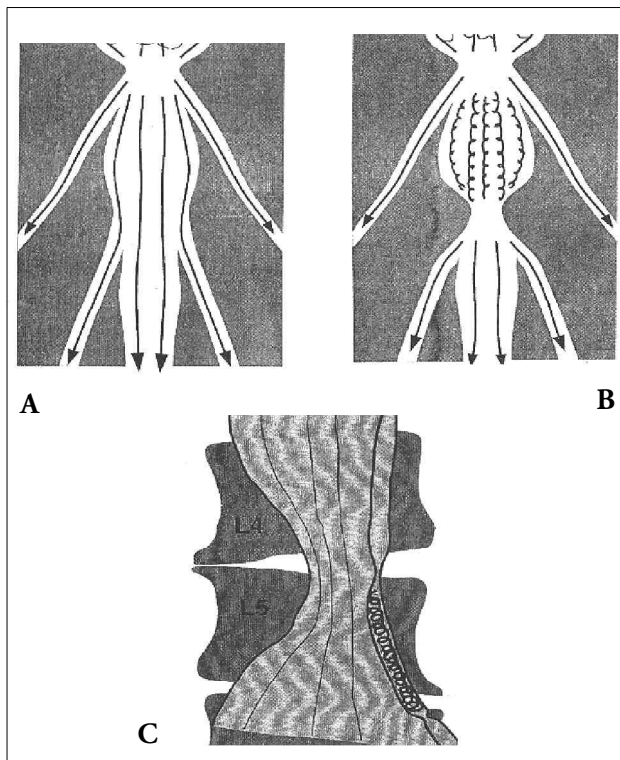
## Diagnostika

Stuburo kanalo stenozė dažniau pasitaiko vyresniems nei 50 metų žmonėms, šiek tiek dažniau moterims. Paprastai nugaros juosmeninės srities skausmas trunka keletą metų ir tik jam suintensyvėjus ligonis kreipiasi į gydytoją. 80% ligonių skundžiasi kojų skausmais, 65% – nugaros skausmais [31]. Būdingas rytinis sąstingis ir skausmas, praeinantys po lengvo fizinio krūvio. Skausmas sumažėja kiek palinkus į priekį. Tipiškas tokių ligonių skundas – sustingimo jausmas, ilgiau pabuvus vienoje padėtyje. Kartais būdingas kojų silpnumas ir tirpimo jausmas, šaknelinio pobūdžio skausmas, plintantis žemiau kelio sąnario.

Klasikiniu atveju centrinė stuburo stenozė pasireiškia *neurogeninės klaudikacijos* (lėtinės *cauda equina* kompresijos) *sindromu*. Kliniškai neurologinė klaudikacija pasireiškia sėdmenų ir kojų skausmais, atsirandančiais ligoniui nuėjus tam tikrą atstumą ir praeinančius jam atsėdus ar susilenkus į priekį.

Yra trys teorijos, aiškinančios neurogeninę klaudikaciją: išemijos [32, 33], mechaninio spaudimo [7] bei veninės stazės. Dažniau pasitaiko stuburo kanalo susiaurėjimas keliuose lygiuose [7]. Dėl degeneracinių procesų mažėja stuburo segmento judesiai, tai lemia didesnę aplinkinių segmentų apkrovą bei degeneraciją [7]. Ligoniu einant, tarpe tarp dviejų stenozių susidaro slankstelių vidinių veninių rezginių stazė. Padidėjęs veninis spaudimas dirgina arklio uodegos nervines šakneles, sukeldamas abiejų kojų neurogeninės klaudikacijos simptomatiką (2 pav.). Kai viename lygyje yra centrinė stuburo kanalo stenozė, o kitame – nervinės šaknelės (lateralinė) stenozė, susidaro vienos nervinės šaknelės veninė stazė, pasireiškianti vienos kojos neurogenine klaudikacija (2 pav.).

Lateralinę stuburo stenozę ir iš anatominio segmento išeinančios nervinės šaknelės spaudimą gali sukelti lateralinės kanalo zonos patologija. Izoliuota lateralinė stuburo stenozė kliniškai pasireiškia spaudžiamos nervi-



**2 pav.** Centrinė (A ir B) ir lateralinė (C) stuburo kanalo stenozė **A** – vieno lygio centrinė stenozė nesukelia ryškesnės venostazės; **B** – dviejų segmentų stenozės atveju susidaro centrinė venostazė, kurios padarinys – abipusė klaudikacija; **C** – lateralinė stuburo kanalo stenozė – aukštesnio segmento centrinė stenozė ir distalinio segmento lateralinė stenozė, kurios padarinys – lateralinė venostazė ir neurologinė klaudikacija toje pačioje pusėje

nės šaknelės šakneliniais skausmais. Stuburo kanalo stenozėi būdinga simptomų įvairovė, tačiau kliniškai juos galima suskirstyti į keturis sindromus:

- 1) *claudicatio neurogenica*;
- 2) *šakneliniai skausmai*;
- 3) *netipinis kojos skausmas*;
- 4) *lėtinis cauda equina sindromas*.

*Claudicatio neurogenica* yra specifinis stuburo kanalo stenozėi (C-Th-L lygyje), tačiau liga gali pasireikšti bet koku šių keturių sindromų deriniu.

*Claudicatio neurogenica*:

- kojų skausmas vaikstant, praeina pasilenkus į priekį;
- važiavimas dviračiu skausmo nesukelia;
- periferinė pulsacija gera, odos trofikos sutrikimų ir periferinės neuropatijos nėra;
- pėdos šiltos.

Prieš pasireiškiant minėtiems sindromams, ligonis keletą metų skundžiasi degeneraciniais nugaros skausmais: rytiniu sustingimu, praeinančiu atlikus lengvus fizinius pratimus, skausmo sustiprėjimu vaikstant ar kiek ilgiau būnant vienoje padėtyje, stuburo tiesimo metu (lenkiantis plėtėja stuburo kanalas, mažėja skausmas). Esant degeneracinei spondilolistezei, fleksijos metu padidėja facetinių sąnarių panirimas ir *foramen intervertebrale* srities nervinės šaknelės spaudimas. Todėl šiuo atveju ryškus pagerėjimo lenkimo metu gali ir nebūti. Kojų simptomatika paprastai esti abipusė. Vyrauja skausmas, o ne parestezijos ar raumenų silpnumas. Sustojus kojų skausmas sumažėja, tačiau ne taip greitai ir ryškiai, kaip sergant periferinių kraujagyslių aterosklerozė.

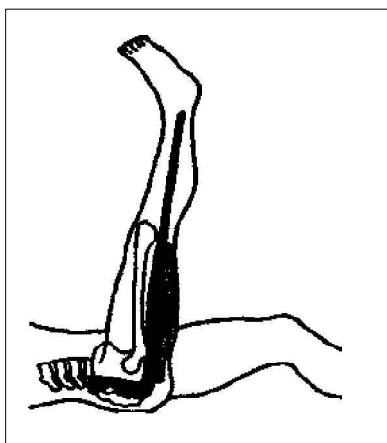
Neurogeninę klaudikaciją (sėdmenų ir kojų skausmus, atsirandančius ligoniui nuėjus tam tikrą atstumą ir praeinančius jam atsisėdus ar susilenkus į priekį) sukelia dviguba kanalo stenozė, t. y. stuburo kanalo susiaurėjimas dviejuose skirtinguose lygiuose. Ligonius einant, tarpe tarp dviejų stenozė susidaro slankstelių vidinių veninių rezginių stazė. Padidėjęs veninis spaudimas dirgina arklio uodegos nervines šakneles, sukeldamas abiejų kojų neurogeninės klaudikacijos simptomatiką. *Claudicatio neurogenica* nuo *claudicatio intermittens* padeda skirti 2 lentelėje išvardyti požymiai.

**2 lentelė.** *Claudicatio neurogenica* ir *claudicatio intermittens* diferencinė diagnostika

<i>Claudicatio neurogenica</i>	<i>Claudicatio intermittens</i>
Kojos skausmas vaikstant	Kojos skausmas vaikstant
Palengvėja sustojus (lėtai)	Palengvėja sustojus (greičiau)
Skausmas sustiprėja ekstenzijos metu	Skausmas nesustiprėja ekstenzijos metu
Skausmas sumažėja fleksijos metu	Skausmas nesumažėja fleksijos metu
Važiavimas dviračiu skausmo nesukelia	Važiavimas dviračiu skausmą sukelia
Periferinė pulsacija normali	Periferinė pulsacija susilpnėjusi
Nėra trofikos sutrikimų	Yra trofikos sutrikimų
Nėra periferinės neuropatijos	Gali būti periferinė neuropatija
Eisena palinkus į priekį	Eisena normali

*Šakneliniai skausmai:*

- teigiamas ištiestos kojos kėlimo (IKK), Lasego simptomas (3 pav.);
- refleksų asimetrija (girnelės, Achilo);
- jutimų sutrikimai, parestezijos šaknelių inervuojamų dermatomų projekcijose (4 pav.);
- raumenų silpnumas, raumenų jėgos asimetrija (nykščio ekstenzija), hipotrofija.



3 pav. IKK testas

Šaknelių dirginimo reiškiniai nėra specifiniai ir dažniausiai pasireiškia tuomet, kai stenozė apima lateralinę stuburo kanalo zoną. Stenozės metu dažniausiai įtraukiama L<sub>5</sub> šaknelė, esanti L<sub>5</sub>-S<sub>1</sub> tarplankstelinėje angoje, todėl ypatingas dėmesys kreipiamas į pėdos nykščio tiesimo jėgą (*m. extensor hallucis longus*) bei Trendelenburgo testą (šlaunies abduktoriai: *m. gluteus medius et minimus*). Kartais neurologinė šaknelinė simptomatika išryškėja po apkrovos (*stress*) testo: refleksai ir mo-

torika vertinami po fizinio krūvio (pvz., energingo vaikščiojimo po kambarį), atsiradus pirmiesiems kojų silpnumo ar skausmo požymiams (dėl venostazės tam tikro stuburo segmento lygyje).

*Netipinis kojos skausmas:*

- kojos skausmas difuzinis, badančio, deginančio pobūdžio;
- skausmo plitimas neatitinka šaknelės inervuojamo dermatomo.

Kai kurie ligoniai nurodo skausmą kirkšnyje, perianaliai, sėklidžių ar vulvos srityje.

*Lėtinis arklio uodegos (cauda equina) sindromas:*

- abipusis kojų skausmas, silpnumas ir jutimo sutrikimas;
- „balno“ tipo anestezija;
- sutrikęs šlapinimasis (10% ligonių, kuriems yra ryški stuburo kanalo stenozė [7]) ir tuštinimasis;
- sutrikusi lytinė funkcija.

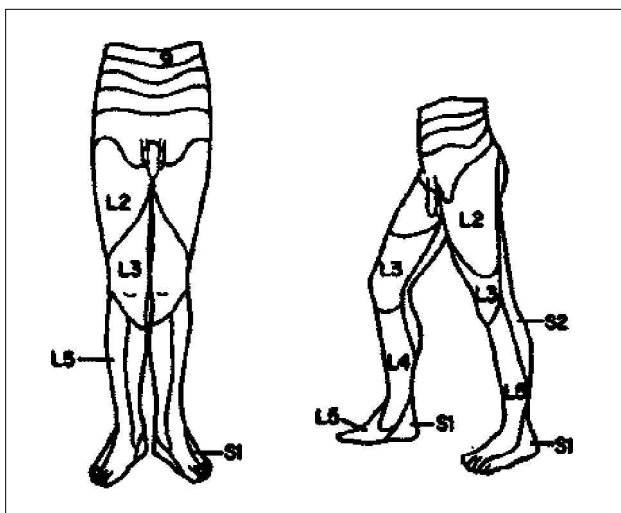
Jeigu stuburo kanalo stenozė ryškesnė aukštesniuose stuburo lygmenyse (L<sub>1</sub> ir aukščiau), *cauda equina* sindromas pasireiškia apatinių galūnių silpnumu, jeigu žemiau – šlapinimosi, tuštinimosi ir lytinės funkcijos sutrikimu.

Dažnai klinikinio tyrimo metu gaunama per mažai informacijos, reikalingos stuburo kanalo stenozei diagnozuoti. Įtarus stenozę, papildomai atliekami šie tyrimai:

**Juosmeninės stuburo dalies rentgenogramos**

Įprastinio tyrimo metu atliekamos priekinė (AP), šoninė ir įstrižinė (45 laipsnių) rentgenogramos. Įtarus stuburo anatominio segmento nestabilumą, papildomai gali būti atliktos šoninės rentgenogramos stuburo fleksijos ir ekstenzijos padėtyse (funkcinės rentgenogramos).

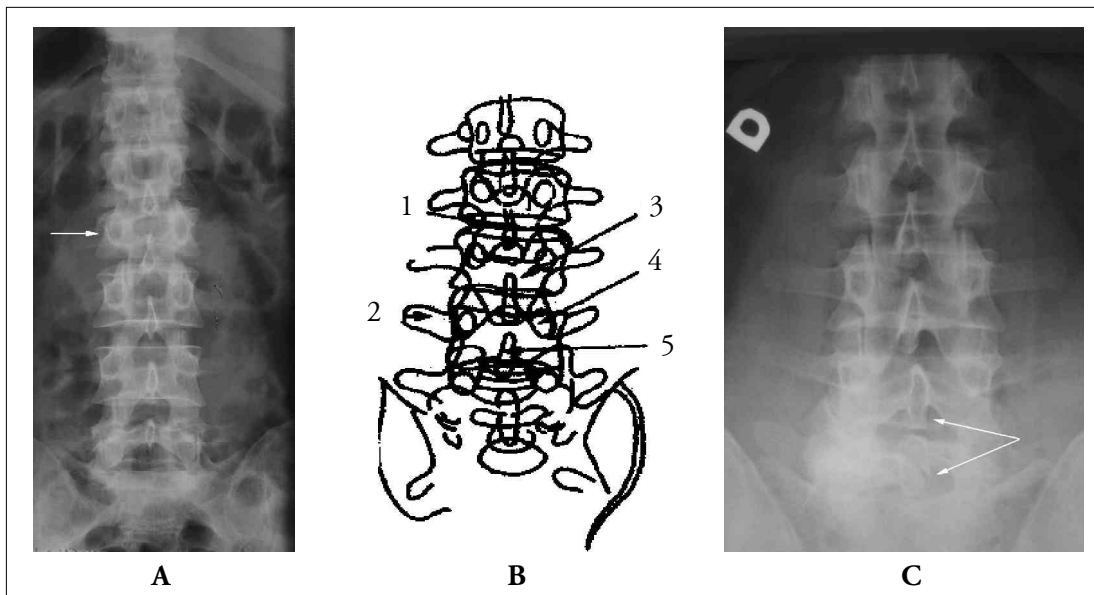
Iš priekinės rentgenogramos (5 pav.) vertinama: a) atstumas tarp slankstelio lanko kojųčių (*distancia interpedicularis*). Normaliai jis tolygiai didėja nuo L<sub>1</sub> iki L<sub>5</sub>. Esant atvirkštinei progresijai, galima įtarti įgimtą displaziją (achondroplaziją); b) kaulinės išaugos subchondrinio slankstelio paviršiaus lygyje; c) degeneraciniai sąnarių ataugų pokyčiai (vadinamasis „krūtų“ simptomas – išryškėjusios ir sustorėjusios apatinės sąnarinės ataugos – *processus articularis inferior*). Dažniausiai pasitaiko esant degeneracinei spondilo-



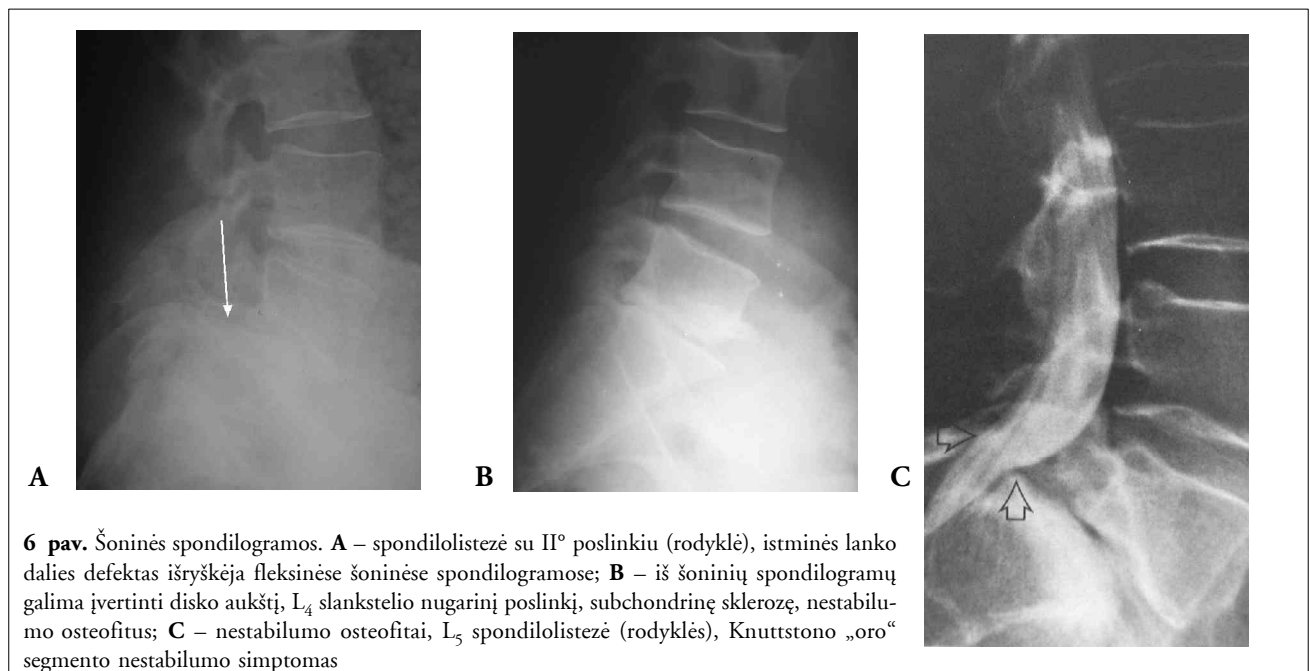
4 pav. Jutimo sutrikimai pagal šaknelių dermatomus

listezei ir sukelia stuburo kanalo stenozę; d) galima įvertinti disko aukščio pokyčius; e) diagnozuoti *spina bifida*. Iš šoninės rentgenogramos (6 pav.) vertinama: a) pedikulų ilgis – trumpos slankstelių kojų rodo įgimtą stuburo kanalo stenozę, pailgėjusios kojų gali būti jų „nuovargio“ lūžio priežastis; b) slankstelių kūnų ir

diskų aukštis; c) nugarinių slankstelių kūnų paviršių linija. Atsiradus priekinei viršutinio slankstelio dislokacijai, išryškėja „laiptelis“ tarp viršutinio slankstelio apatinio ir apatinio slankstelio viršutinio krašto nugarinių paviršių. Spondilolistezės metu gali būti spaudžiamas kietasis nugaros smegenų dangalas, nervų šakne-



**5 pav.** Priekinės spondilogramos. **A:** pagal keterinių ataugų ašinių iškrypimą galima nustatyti ir įvertinti juosmeninę skoliozę, pvz., skausminę arba trauminę (rodyklė); **B:** 1 – disko tarpas, 2 – skersinė atauga, 3 – slankstelio kūnas, 4 – slankstelio kojų (pedikulas), 5 – keterinė atauga; **C:** stuburo kanalo stenozė  $L_4$ – $L_5$  lygyje (deformuotas *pars interarticularis*)

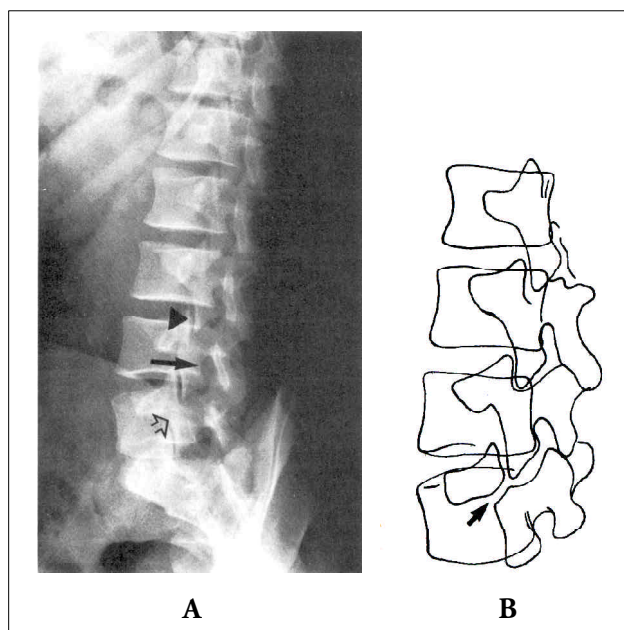


**6 pav.** Šoninės spondilogramos. **A** – spondilolistezė su  $II^\circ$  poslinkiu (rodyklė), istminės lanko dalies defektas išryškėja fleksinėse šoninėse spondilogramose; **B** – iš šoninių spondilogramų galima įvertinti disko aukštį,  $L_4$  slankstelio nugarinį poslinkį, subchondrinę sklerozę, nestabilumo osteofitus; **C** – nestabilumo osteofitai,  $L_5$  spondilolistezė (rodyklės), Knuttstono „oro“ segmento nestabilumo simptomas

lės. Listezė dažniausiai pasitaiko L<sub>5</sub>-S<sub>1</sub> (spondilolizinė) ir L<sub>4</sub>-L<sub>5</sub> (degeneracinė) lygyje; d) istminės lanko dalies defektai, būdingi spondilolizei. Defektas padidėja sekcinėje funkcinėje šoninėje rentgenogramoje.

Iš *įstrižinės* rentgenogramos (7 pav.) vertinama: a) *foramen intervertebrale*. Ją gali susiaurinti plokščiųjų sąnarių ar slankstelių kūnų osteofitai; b) sąnariniai plokščiųjų sąnarių paviršiai. Įvertinamas sąnarinio tarpo paplatėjimas arba susiaurėjimas, subchondrinė sklerozė; c) *pars interarticularis*. Esant sąsmaukos spondilolizei, galima matyti „šuns pasaitėlio“ požymį: šioje srityje kaulo vientisumas tarsi nutrūksta (virš defekto lieka viršutinė sąnarinė atauga – *proc. articularis superior* su skersine atauga).

Rentgenografija, kaip ir KT bei branduolinis magnetinis rezonansas, suteikia statinį stuburo vaizdą, tačiau jei stenozės stadijos pradinės, skausmo priežastis dažniausiai būna patologiniai stuburo mikro- ir makrojudesiai, dirginantys nervo šaknelę. Todėl ryškiai klinicinei simp-



**7 pav.** Įstrižinės rentgenogramos. Atliekamos ligonį pasukus į rentgeno aparato vamzdį 45° kampu; rentgenogramose atsiranda „škotų šuns“ simptomai. **A** – iš šoninių rentgenogramų vertiname tarp-lankstelinius sąnarius (viršutinė rodyklė), *foramen radialis* (vidurinė rodyklė), istminę lanko dalį (*pars interarticularis* – apatinė rodyklė); **B** – schemiškai pavaizduotas „škotų šuns pasaitėlis“ (rodyklė), t. y. istminės dalies defektas. Šis simptomas išryškėja esant istminei spondilolistezei

tomatikai dažnai būdingi minimalūs rentgenologiniai stuburo pokyčiai, kuriuos galima nustatyti ir paryškinti atliekant dinamines (arba funkcinės) rentgenogramas šoninėje projekcijoje. Dinaminės rentgenogramos padeda nustatyti stuburo hiperpaslankumą.

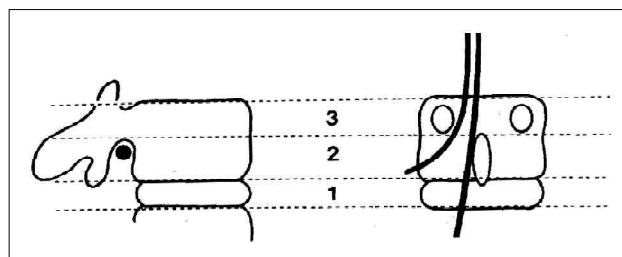
Iš visų rentgenogramų vertinami spondiloartroziniai pokyčiai: subchondrinė sklerozė, osteofitai, kaulinės cistos slankstelių kūnuose.

### Kompiuterinė tomografija

Kompiuterinės tomografijos (KT) metu geriau įvertinama kaulo ir minkštųjų audinių riba. Tai ypač vertingas tyrimas, kai įtariama kaulinė patologija: potrauminė stuburo kanalo obstrukcija kauliniais fragmentais, stuburo degeneraciniai pokyčiai, osteofitai. Pagrindiniai KT pranašumai yra šie:

- didesnė skiriamoji geba. Tai ypač svarbu diferencijuojant skystas organizmo struktūras nuo minkštųjų (kompiuterinėje tomogramoje tarp-lankstelinis diskas nevienalytis, aiškios ribos tarp disko ir jį supančių raiščių). KT skiriamąją gebą dar labiau galima padidinti kartu atliekant mielografiją;
- galimybė vizualizuoti anatomines struktūras įvairiose plokštumose;
- santykinai nebrangus tyrimo metodas.

Kad gautume detalų stenozės vaizdą, KT metu reikia atlikti daug pjūvių, todėl šis tyrimas nėra rutininis. Be to, KT be mielografijos nepakankamai išryškina nervų struktūras, todėl subdurinis tumoras gali likti nediagnozuotas. KT vertinti naudojama trijų lygių schema: I – disko; II – foraminalinio; III – pedikulinio (8 pav.).



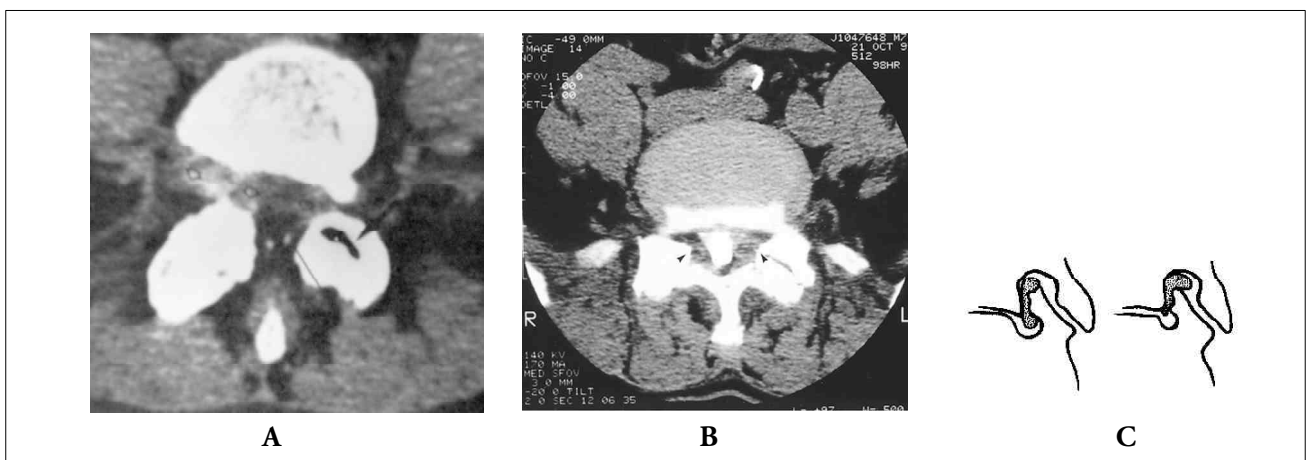
**8 pav.** KT trijų lygių vertinimo sistema: 1 – disko lygis, 2 – foraminalinis lygis, 3 – pedikulinis lygis

Nors kiekybiškai įvertinti stuburo kanalo stenozę gana sunku, yra nustatytos kritinės stenozės ribos: juosmeninėje stuburo dalyje atstumas nuo užpakalinio slankstelio kūno paviršiaus iki slankstelio lanko (AP, sagitalinis skersmuo) mažesnis negu 11,5 mm; geltonojo raiščio storis didesnis negu 4 mm; lateralinės „kišenės“ gylis mažesnis negu 3 mm; kanalo skerspjuvio plotas mažesnis nei  $77 \pm 13 \text{ mm}^2$ .

Svarbūs juosmeninės dalies stuburo stenozės KT požymiai (9 pav.): ovalo formos stuburo kanalo transfor-

diskų lygyje. Jos atsiranda dėl užpakalinių diskų paviršių ir posterolateraliai nugaros smegenų maišo atžvilgiu esančių facetinių sąnarių degeneracinių pokyčių. Sąsmaukų ir normaliai kontrastu besipildančių zonų kaita sudaro vadinamąjį „dešrelės“ vaizdą.

Nervinės šaknelės dislokuojamos anteromedialiai, todėl jas supanti kietojo dangalo „kišenė“ gali nepripildyti kontrasto. Toli pažengusios stenozės atveju gali būti visiška kanalo obstrukcija (11 pav.), trukdanti kontrastui nusileisti žemiau stenozės lygio. Dažnai po

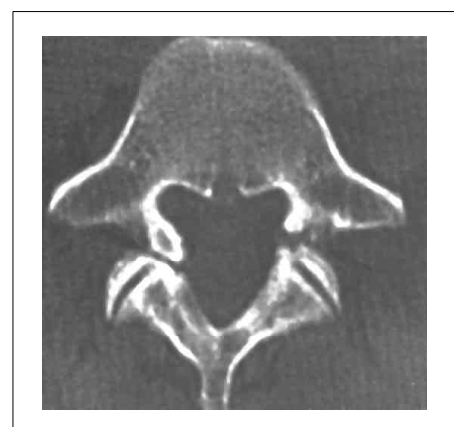

**9 pav.** A – KT disko lygyje. Disko pseudoprotruzija  $L_4$  degeneracinės spondilolistezės atveju. Degeneravimo tarpslankstelinio sąnario „vakuumo“ simptomas (juoda rodyklė). Didelio laipsnio stuburo kanalo stenozė su vientisais komponentais, t. y. disko protruzija bei slankstelio spondilolistezė iš priekio, sąnarių degeneracija bei sustorėjęs geltonasis raištis lateraliai; B – KT foraminaliniame lygyje. Tarpslankstelinio sąnarių degeneracija, deformacija, ryški sklerozė, osteofitai, kurie formuoja lateralinę stuburo kanalo stenozę (rodyklės) ir gali spausti spinalinį nervą (schemiškai – C)

macija į trikampę (dėl užpakalinių slankstelių paviršių ir facetinių sąnarių hipertrofijos); epidurinio riebalinio audinio sumažėjimas. Kompiuterinė tomografija, ypač atlikta kokybiška šiuolaikine aparatūra, gerai parodo ne tik kaulinio audinio pokyčius (10 pav.), bet ir minkštųjų audinių patologiją. Jeigu nepakanka duomenų minkštųjų audinių pokyčiams diagnozuoti, prieš KT rekomenduojama atlikti mielografinį tyrimą.

### Mielografija

Į subdurinį tarpą suleidus 10–15 ml kontrastinės medžiagos (*Omnipaque*), atliekamos priekinės, šoninės ir įstrižinės rentgenogramos. Tipiškas mielografinis stuburo kanalo stenozės vaizdas yra simetriškos žiedinės kontrasto kolonos sąsmaukos tarpslankstelinio



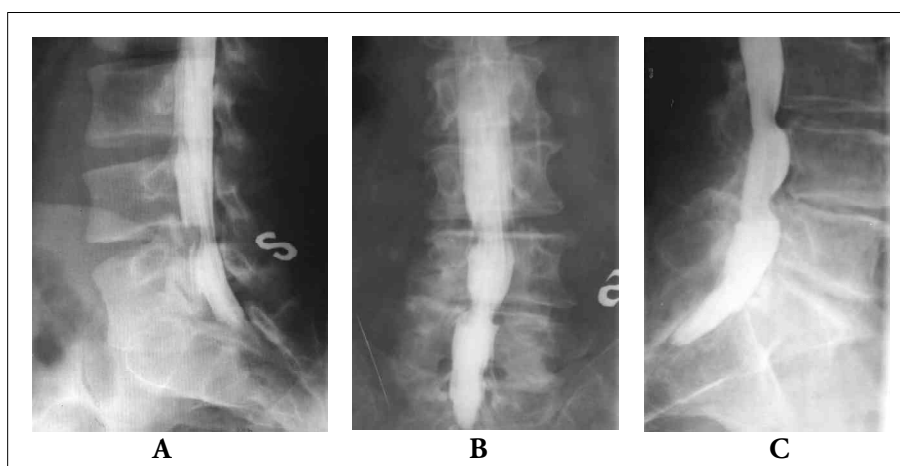
**10 pav.** KT pedikuliniame lygyje. Spondilolizė su abipusiu slankstelio kojų defektu ir matoma kauline sklerozė bei osteofitais, būdingais „nuovargio“ lūžiui esant pailgėjusiai kojų (rodyklė)



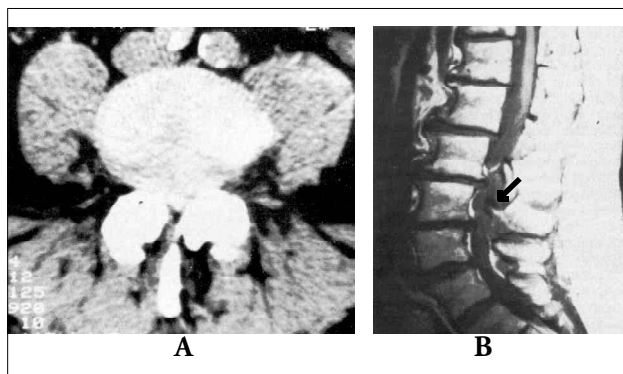
mielografijos atliekamos KT, pjūvius pradėdant L<sub>1</sub>-L<sub>2</sub> lygyje ir baigiant ties kryžkauliu. Šiuo atveju mielografija labai vertinga diferencijuojant reikiamą KT lygį. Mielografinis disko išvaržas vaizdas priklauso nuo jos dydžio, lokalizacijos ir stuburo kanalo skersmens. Kadangi lateralinė stuburo kanalo zona yra daug ankstesnė negu centrinė, net ir nedidelė laterali disko išvarža (nesukelianti kietojo smegenų dangalo prisipildymo defektų) gali pasireikšti ryškia klinicine simptomatika. Be to, lateraliau slankstelio kojytės esan-

ti išvarža taip pat nesukelia dangalo obstrukcijos ir jo prisipildymo defekto. Diferencijuoti tokią išvaržą padeda po mieliografijos atlikta KT. Klasikiniu atveju mielografinis disko išvaržas vaizdas yra anterolateralinis kontrasto kolonos defektas tarpslankstelinio disko lygyje, geriausiai matomas šoninėse ir įstrižinėse rentgenogramose. Nervinė šaknelė dislokuojama dorsaline kryptimi, kartais matomas jos sustorėjimas dėl uždegiminės infiltracijos. Jeigu minkštuminio branduolio fragmentas atitrūksta ir slenka

stuburo kanalu ekstraduraline (paprastai kranialine) kryptimi, jis gali spausti nervines šakneles ir slankstelio kūno lygyje. Diferencijuoti disko protruziją nuo fragmento atitrūkimo padeda tai, jog protruzijos metu prisipildymo defektas dažniausiai būna simetriškas, abipusis ir apima tik tarpslankstelinio disko zoną. Reikėtų atminti, kad įvairius lokalius, anterolateralius, ekstraduralinius prisipildymo defektus gali sukelti ne tik išvarža, bet ir navikai, kauliniai fragmentai, randai, pūliniai, arachnoiditas ar hematoma.



**11 pav.** A – rentgenmielografija įstrižinėje projekcijoje. Ryški stuburo kanalo stenozė dėl tarpslankstelinio disko išvaržos ir visiška kanalo obstrukcija. Kontrastas distaline kryptimi prasisiverbia, L<sub>5</sub> šaknelių obstrukcija abipus; B – rentgenmielografija priekinėje ir šoninėje projekcijoje, visiška kombinuotoji stenozė L<sub>4</sub>-L<sub>5</sub> lygyje; C – L<sub>4</sub>-L<sub>5</sub> stenozė šoninėje projekcijoje



**12 pav.** BMR pranašumai, palyginti su KT, ne tik tie, kad BMR kokybiškiau parodo kaulinių bei minkštųjų audinių patologiją, bet ir leidžia įvertinti intratekalines struktūras po kietuoju smegenų dangalu. A – kompiuterinė tomografija, šiuo atveju patologijos nėra; B – BMR tam pačiam ligoniui, diagnozuota intraduralinė metastazė (rodyklė)

### **Branduolinis magnetinis rezonansas (BMR)**

Atlikus BMR, aiškiai išskiriamos šios struktūros:

*Frontaliniuose* pjūviuose: a) šaknelės kanalas; b) šaknelė, nugarinis mazgas; c) slankstelio lanko kojytės; d) slankstelių kūnai; e) tarpslanksteliniai diskai; f) šaknelę lydinti vena.

*Sagitaliniuose* pjūviuose: a) keterinės ataugos; b) slankstelių kūnai, kojytės; c) tarpslanksteliniai diskai; d) nugaros smegenų maišas, pilnas likvoro; e) epidurinis tarpas, pilnas riebalinio audinio ir veninių rezginių; f) geltonasis raištis; g) facetiniai sąnariai; h) tarpslankstelinė anga; j) nugarinis mazgas.

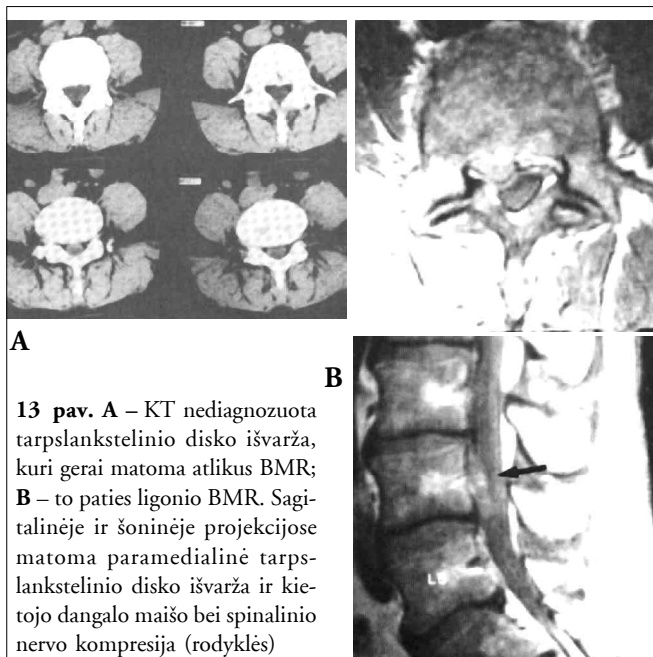
*Aksialiniuose* pjūviuose: a) slankstelių lankai; b) skaidulinis žiedas; c) minkštuminis branduolys; d) facetiniai sąnariai, sąnarinis plyšys, kapsulė. BMR leidžia pakankamai informatyviai įvertinti vidines nugaros smegenų dangalo struktūras (12 pav.).

BMR yra rezervinis tyrimas ir atliekamas tuomet, kai planuojamas operacinis gydymas, siekiama nustatyti susiaurėjusių segmentų kiekį, įtariamas navikas ar infekcinė liga, norima atskirti pooperacinius randinius pokyčius nuo disko išvaržos recidyvo, diagnozė yra neaiški ir įprasti tyrimai nepakankamai informatyvūs (13, 14 pav.).

Vertinant stuburo kanalo stenozę, pirmenybė teikiama KT, mielografijai ir tik po to – BMR. Pasirinkimą lemia tiriamo anatominio segmento kaulinių ir minkštųjų struktūrų diskretiškumas, galimybė tiksliai išmatuoti centrinės ir lateralinės kanalo zonos skersmenis, atlikti daugiaploktuminius pjūvius, galimų komplikacijų rizika ir tyrimo kaina.

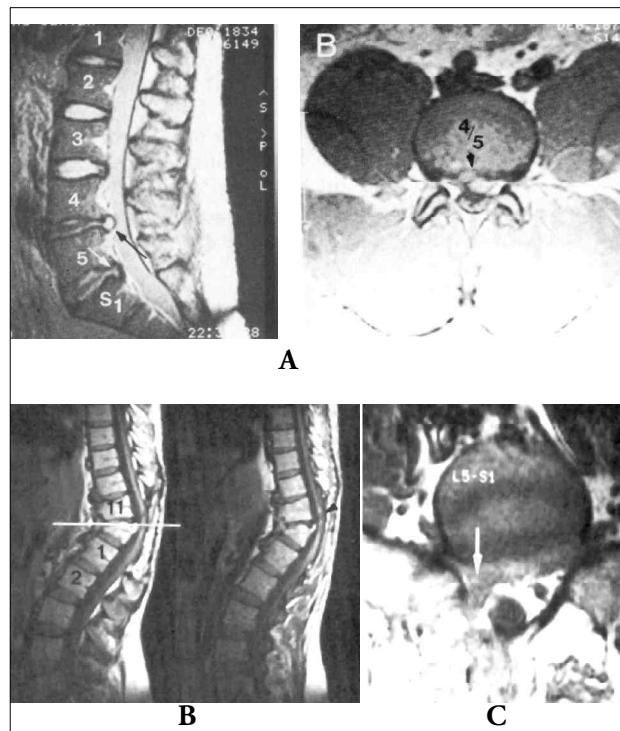
### Diskografija

Tai rentgenokontrastinis tyrimas, kai į disko tarpą suleidžiama 2 ml kontrastinės medžiagos (*Omnipaque*). Atliekamas esant protruzinei disko išvaržai, kai mielografija ir KT nepakankamai informatyvios. Diskografijos metu (15 pav.) vertinami du klinikiniai simptomai: 1 – kontrasto išsiliejimas fibrozinio žiedo plyšimo vietoje arba disko prolapsu padidėjimas; 2 – skausmo pagal atitinkamą šaknelę sustiprėjimas (provokacinis testas). Abiem atvejais po tyrimo ligoniui iš karto suleidžiama skausmą malšinančių vaistų.

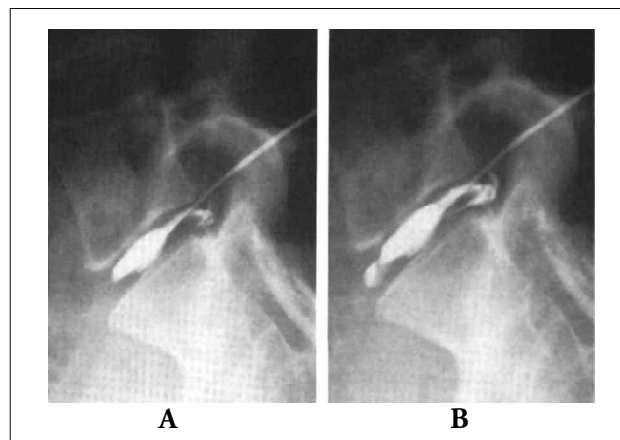


**13 pav.** A – KT nediagnozuota tarpslankstelinio disko išvarža, kuri gerai matoma atlikus BMR; B – to paties ligoonio BMR. Sagitalinėje ir šoninėje projekcijose matoma paramedialinė tarpslankstelinio disko išvarža ir kietojo dangalo maišo bei spinalinio nervo kompresija (rodyklės)

Diferencinei stuburo kanalo stenozės sindromų diagnostikai palengvinti pateikiame 3 lentelę.



**14 pav.** A –  $L_4$  retrolistezė ir tarpslankstelinio disko iškritimas į stuburo kanalą  $L_2$ – $L_3$  segmente, susiformavusi kombinuotoji stuburo kanalo stenozė; B – būklė po  $L_1$  lūžio, matoma ryški potrauminė kifoze, stuburo kanalo stenozė  $L_1$  viršutinio krašto fragmentu (rodyklė); C – informatyvus BMR tyrimas diferencijuojant disko recidyvą ir pooperacinį randėjimą; šiuo atveju – pooperacinį rando formavimąsi po diskektomijos (rodyklė)



**15 pav.**  $L_5$ – $S_1$  diskografija. A – tyrimo pradžia, disko prolapsu nėra; B – kontrasto suleidimo pabaigoje atsiranda visiško nugarinės fibrozinio žiedo dalies plyšimo rentgenologiniai simptomai

**3 lentelė.** Diferencinė stuburo kanalo stenozės sindromų diagnostika

<i>Claudicatio neurogenica</i>	<i>Radikulopatija</i>	<i>Netipinis kojos skausmas</i>	<i>Lėtinis cauda equina sindromas</i>
Diferencijuoti nuo	Diferencijuoti nuo	Diferencijuoti nuo	Diferencijuoti nuo
Claudicatio intermittens	Neuropatijos	CNS patologijos	CNS patologijos
Širdies ir plaučių nepakankamumo	Tumoro	Koksartrozės	Disko išvaržos
	Infekcijos	Nervo traumos	
	<i>Herpes zoster</i>	Dubens patologijos	
	Disko išvaržos	Retroperitoninių darinių	Cervikalinės mielopatijos
	Nervo traumos	Neuropatijos	Šlapimo pūslės patologijos
		<i>Herpes zoster</i>	Dubens organų patologijos
		<i>Polymyalgia rheum.</i>	<i>Sclerosis disseminata</i>
		Raumenų spazmo	
		Simpatinės distrofijos	

**LITERATŪRA**

1. Dommissie GF. Morphological aspects of the lumbar spine and lumbosacral region. *Orthop Clin North America* 1975; 6: 163–75.

2. Dupuis PR, Yong-Hing K, Cassidy JD, Kirkaldy-Willis WH. Radiologic diagnosis of degenerative lumbar spinal instability. *Spine* 1985; 10: 262–76.

3. Postacchini F, Ripani M, and Carpano S. Morphometry of the lumbar vertebrae. An anatomic study in two Caucasoid ethnic groups. *Clin Orthop* 1983; 172: 296–303.

4. Schonstrom N, and Hansson T. Pressure changes following constriction of the cauda equina. An experimental study in situ. *Spine* 1988; 13: 385–8.

5. Schonstrom N, Lindahl S, Willen J, and Hansson T. Dynamic changes in the dimensions of the lumbar spinal canal: an experimental study in vitro. *J Orthop Res* 1989; 7: 115–21.

6. Arnoldi CC, Brodsky AE, et al. Lumbar spinal stenosis and nerve root entrapment syndromes. Definition and classification. *Clin Orthop* 1976; 115: 4–5.

7. Arbit E, Pannullo S. Lumbar stenosis. A Clinical Review. *Clinical Orthopaedic and Related Research* 2001; 348: 137–43.

8. Kirkaldy-Willis WH, Paine KWE, Cauchoix J, and McIvor G. Lumbar spinal stenosis. *Clin Orthop* 1974; 99: 30–50.

9. Kirkaldy-Willis WH, Wedge JH, Yong-Hing K, and Reilly J. Pathology and pathogenesis of lumbar spondylosis and stenosis. *Spine* 1978; 3: 319–28.

10. Kirkaldy-Willis WH, and Farfan HF. Instability of the lumbar spine. *Clin Orthop* 1982; 165: 110–23.

11. Kirkaldy-Willis WH. The relationship of structural pathology to the nerve root. *Spine* 1984; 9: 49–52.

12. Knutsson F. The instability associated with disk degeneration in the lumbar spine. *Acta Radiol* 1944; 25: 593–609.

13. Videman T, Malmivaara A, and Mooney V. The value of the axial view in assessing discograms: an experimental study with cadavers. *Spine* 1987; 12: 299–304.

14. Eyring EJ. The biochemistry and physiology of the intervertebral disk. *Clin Orthop* 1969; 67: 16–28.

15. Gower WE, and Pedrini V. Age-related variations in proteopolysaccharides from human nucleus pulposus, annulus fibrosus, and costal cartilage. *J Bone and Joint Surg* 1969 Sept; 51-A: 1154–62.

16. Naylor A, and Horton WG. The hydrophilic properties of the nucleus pulposus of the intervertebral disc: VI. Characteristics of human pulposus during aging. *Rheumatism* 1955; 11: 32–5.

17. Mitchell PEG, Hendry NGC, and Billewicz WZ. The chemical background of intervertebral disc prolapse. *J Bone and Joint Surg* 1961; 43-B(1): 141–51.

18. Naylor A. The biophysical and biochemical aspects of intervertebral disc herniation and degeneration. *Ann Roy Coll Surgeons England* 1962; 31: 91–114.

19. Urban JP, and McMullin JF. Swelling pressure of the lumbar intervertebral discs: influence of age, spinal level, composition, and degeneration. *Spine* 1988; 13: 179–87.

20. Adams P, Eyre DR, and Muir H. Biochemical aspects of development and ageing of human lumbar intervertebral discs. *Rheumatol and Rehab* 1977; 16: 22–9.

21. Brickley-Parsons D, and Glimcher MJ. Is the chemistry of collagen in intervertebral discs an expression of Wolff's law? A study of the human lumbar spine. *Spine* 1984; 9: 148–63.

22. Eyre DR. Biochemistry of the intervertebral disc. *Internat Rev Connect Tissue Res* 1979; 8: 227–91.
23. Coventry MB, Ghormley RK, and Kernohan JW. The intervertebral disc: its microscopic anatomy and pathology. Part II. Changes in the intervertebral disc concomitant with age. *J Bone and Joint Surg* 1945 Apr; 27: 233–47.
24. Coventry MB, Ghormley RK, and Kernohan JW. The intervertebral disc: its microscopic anatomy and pathology. Part III. Pathological changes in the intervertebral disc. *J Bone and Joint Surg* 1945 July; 27: 460–74.
25. Eckert C, and Decker A. Pathological studies of intervertebral discs. *J Bone and Joint Surg* 1947 Apr; 29: 447–54.
26. Friberg S, and Hirsch C. Anatomical and clinical studies on lumbar disc degeneration. *Acta Orthop Scandinavica* 1949; 19: 222–42.
27. Harris RI, and Macnab I. Structural changes in the lumbar intervertebral discs. Their relationship to low back pain and sciatica. *J Bone and Joint Surg* 1954; 36-B(2): 304–22.
28. Gruber HE, Hanley EN: Analysis of aging and degeneration of the human intervertebral disc. Comparison of surgical specimens with normal controls. *Spine* 1998; 23: 751–7.
29. Hayashi K, Ishidou Y, Yonemori K, et al. Expression and localization of bone morphogenetic proteins (BMPs) and BMP receptors in ossification of the ligamentum flavum. *Bone* 1997; 21: 23–30.
30. Takae R, Matsunaga S, Origuchi N, et al. Immunolocalization of bone morphogenetic protein and its receptors in degeneration of intervertebral disc. *Spine* 1999; 24: 1397–401.
31. Hall SH, Bartleson JD, Onofrio BM, et al. Lumbar spinal stenosis: Clinical features, diagnostic procedures, and results of surgical treatment in 68 patients. *Ann Intern Med* 1985; 103: 271–5.
32. Blau JN, Logue V. The natural history of intermittent claudication of the cauda equina. *Brain* 1978; 101: 211–22.
33. Parke WW, Watanabe R. The intrinsic vasculature of the lumbosacral spine nerve roots. *Spine* 1985; 6: 508–61.

*Gauta:2003 12 01*

*Printa spaudai: 2003 12 08*