

Sėkmingas plyšusios torakoabdominalinės aortos aneurizmos protezavimas

Successful graft replacement of ruptured thoracoabdominal aortic aneurysm

Povilas Pauliukas, Modestas Jarutis

Vilniaus universiteto Neuroangiochirurgijos centras, Vilniaus greitosios pagalbos universitetinės ligoninės Angiochirurgijos skyrius, Šiltnamių g. 29, LT-04130, Vilnius
El. paštas: povilas.pauliukas@mf.vu.lt

Įvadas / tikslas

Pateikiamas klinikinis atvejis, kai pagal S. Crawfordo metodiką sėkmingai rezekuota plyšusi torakoabdominalinė aortos aneurizma, ši aorta protezuota dirbtine kraujagysle ir į ją implantuotos visos visceralinės šakos.

Klinikinis atvejis

69 metų vyras atvežtas į Vilniaus greitosios pagalbos universitetinę ligoninę dėl intensyvių skausmų dešinėje pilvo pusėje, vidinio kraujavimo klinikos: išblyškęs, arterinis spaudimas 80/50 mm Hg, Hb – 95 g/l. Pilvo echoskopija parodė plyšusią pilvo aortos aneurizmą. KT patikslino, kad aneurizma prasideda krūtinės ląstos apatinėje dalyje, plyšusi tuoj po inkstų arterijomis, kraujo pilnas visas dešinysis retroperitoninis tarpas, aneurizmos skersmuo plačiausioje srityje – 10 cm, ji tęsiasi iki aortos bifurkacijos. Ligonis iš karto nugabentas į operacinę, atliktas kairysis torakoabdominalinis retroperitoninis pjūvis. Įsiūtas kraujagyslinis protezas į normalios krūtininės aortos galą 6 cm virš *hiatus aorticus*, vienu lopiniu įsodintos į protezą visos visceralinės šakos, atskirai reimplantuota į protezą apatinė pasaito arterija, o abi bifurkacinio protezo šakos įsiūtos į bendrųjų klubinių arterijų galus ties jų šakojimusi į giliausias ir paviršines klubines arterijas. Visceralinių organų išemija truko 58 minutes. Po operacijos pasireiškė trumpalaikis neženklaus inkstų funkcijos nepakankamumas. Kitų visceralinių organų ir nugaros smegenų funkcijos sutrikimų nebuvo. Geros būklės ligonis 18-ą parą išrašytas į namus.

Išvados

Šiuo atveju buvo pasirinkta ir tinkamai įgyvendinta vienintelė teisinga taktika: torakoabdominalinės aortos aneurizmos rezekcija S. Crawfordo metodika, implantuojant vienu lopiniu visas pagrindines visceralines šakas į kraujagyslinį protezą ir išvengiant išeminių šios operacijos komplikacijų. Praėjus 14 mėnesių po operacijos ligonis jaučiasi gerai.

Reikšminiai žodžiai: torakoabdominalinė plyšusi aortos aneurizma, torakoabdominalinės aortos aneurizmos rezekcija

Background / objective

Thoracoabdominal aortic aneurysm repair is one of the most demanding vascular operations. Mortality in cases of ruptured thoracoabdominal aortic aneurysm repairs approaches 50%. The main problem is the time limit (approx-

mately 1 hour) for thoracoabdominal aorta graft replacement and reimplantation into the graft of all visceral arteries. Exceeding this limit causes prolonged ischemia and failure of kidneys and liver. Spinal cord ischemia causes paraplegia. The aim of our report is to describe a clinical case of successful repair by S. Crawford's technique of ruptured thoracoabdominal aneurysm with reimplantation into the graft of all visceral arteries.

Case report

A 69-year-old male suffering from intensive pain in the right side of the abdomen was brought by ambulance to Vilnius University Emergency Hospital. There were obvious symptoms of internal haemorrhage. Arterial pressure was 80/50 mm Hg, Hb-95 g/l. Ultrasonic echoscopy of the abdomen detected a ruptured aortic aneurysm. CT scan revealed type 3 thoracoabdominal aortic aneurysm (Crawford's classification) 10 cm in diameter, ruptured just below renal arteries with blood extravasation into the right retroperitoneal space. The patient was brought into the operating room and an emergency operation was performed. Left thoracoabdominal retroperitoneal incision was used. The proximal end of vascular graft was attached "end-to-end" to the normal thoracic aorta 6 cm above hiatus aorticus of the diaphragm, all visceral arteries except the inferior mesenteric artery (it was reattached separately) were implanted into the vascular graft as one patch. The distal ends of the bifurcated vascular graft were "end-to-end" anastomosed to the common iliac arteries at their bifurcations into the internal and external iliac arteries. The ischemia of kidneys and other viscera lasted 58 minutes. A slight degree of renal dysfunction was noted in the postoperative period. The functions of the other visceral organs and spinal cord were normal. The patient was discharged from the hospital on the 18th postoperative day in a good health condition.

Conclusions

S. Crawford's technique of thoracoabdominal aortic aneurysm repair, the only suitable in this case, was chosen and carried out successfully with implantation of visceral arteries into the graft as one patch. It enabled to avoid ischemic complications of this operation. After 14 months the patient feels well.

Keywords: thoracoabdominal ruptured aneurysm, repair of thoracoabdominal aortic aneurysm.

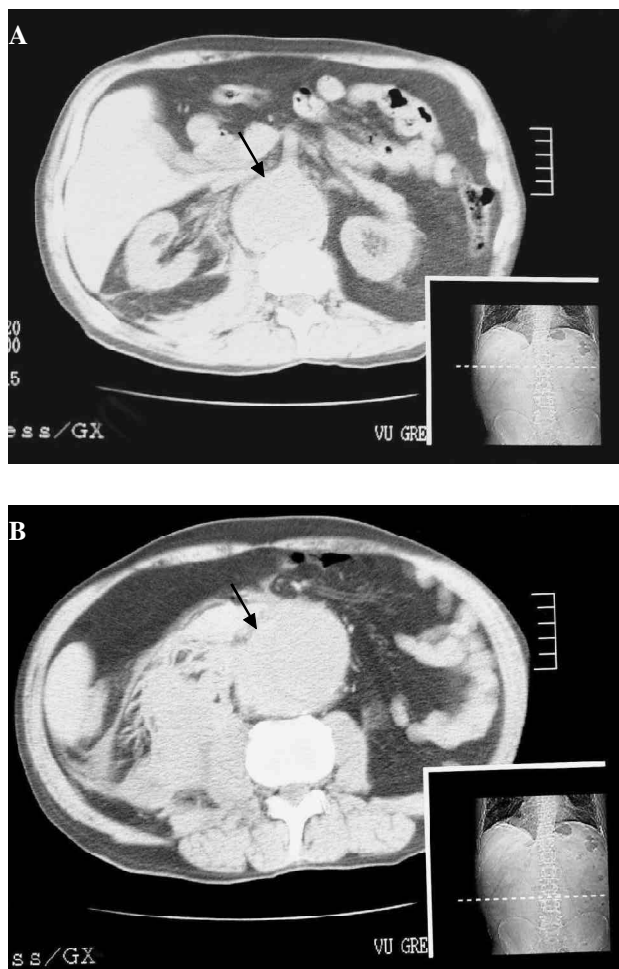
Įvadas

Torakoabdominalinės aortos aneurizmos rezekcijos ir protezavimo operacija yra viena iš sunkiausių kraujagyslių operacijų. Mirštamumas operuojant plyšusių torakoabdominalinę aortos aneurizmą siekia 50%. Pagrindinė problema yra ribotas laikas (apie 1 valanda), per kurį reikia protezuoti aortą ir reimplantuoti į ją visas visceralines šakas. Priešingu atveju dėl užsitęsios išemijos sutrinka inkstų ir kepenų veikla, dėl nugaros smegenų išemijos atsiranda pooperacinė stabili kojų paraplegija. Pateikiamas klinikinis atvejis, kai pagal S. Crawfordo metodiką sėkmingai rezekuota plyšusi torakoabdominalinė aortos aneurizma, ši aorta protezuota dirbtine kraujagysle ir į ją implantuotos visos visceralinės šakos.

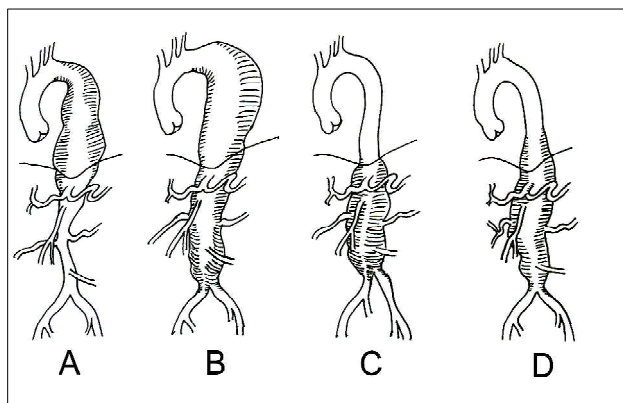
Klinikinis atvejis

69 metų vyras, vairuodamas automobilį, pajuto staigų intensyvų skausmą dešinėje pilvo pusėje ir apalpo.

Iškviesta greitoji pagalba atvežė ligonį į Vilniaus greitosios pagalbos universitetinę ligoninę. Apžiūros duomenys: ligonis anemiškas, blyškus, arterinis spaudimas – 80/50 mm Hg, pulsas – 116 k/min, Hb – 95 g/l. Atlikus pilvo organų echoskopiją, rasta plyšusi pilvo aortos aneurizma ir pilnas kraujo retroperitoninis tarpas. Kompiuterinė tomografija leido patikslinti diagnozę: torakoabdominalinė aortos aneurizma, prasidedanti apie 5 cm virš diafragmos ir nusileidžianti iki aortos bifurkacijos, plyšusi iškart po inkstų arterijomis, kraujuoja į dešinę retroperitoninį tarpą (1 pav.). Pagal S. Crawfordo klasifikaciją, tai buvo trečio tipo torakoabdominalinė aneurizma (2 pav.). Ligonį reikėjo operuoti kuo skubiau. Jis iš karto nugabentas į operacinę. Ligonis paguldytas ant dešinio šono su 60 laipsnių pasvirimu link nugaros ir maksimaliai pasuktu į kairę dubeniu. Atliktas torakoabdominalinis pjūvis 8-ame tarpšonkauliniame tarpe perkerpant šonkaulių lanką ir tęsiant jį iki pilvo vidurio linijos tarp bambos ir gaktos. Pasiektas retroperitoninis tarpas, visus vi-



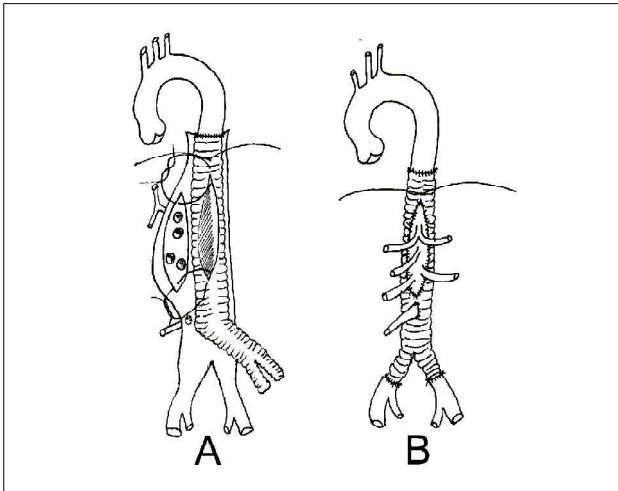
1 pav. Mūsų operuotos torakoabdominalinės aortos aneurizmos kompiuterinės tomogramos vaizdas: **A** – aneurizma ties viršutine pasaito arterija; **B** – plyšusi aneurizma žemiau inkstų arterijų, kraujaujanti į dešinę retroperitoninį tarpą



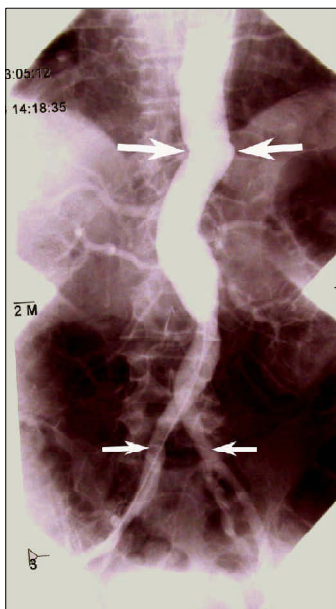
2 pav. Torakoabdominalinės aortos aneurizmos tipai pagal S. Crawfordo klasifikaciją: **A** – pirmas tipas; **B** – antras tipas; **C** – trečias tipas; **D** – aneurizmos išplitimas aortoje mūsų operuotam ligoniui

durius verčiant į dešinę pusę, neatveriant pilvaplovės ir tokiu būdu apnuoginant visą abdominalinę aortą su jos šakomis. Ligonis buvo sirgęs plaučių tuberkulioze, todėl kairio plaučio apatinė skiltis buvo kalcifikuota ir suaugusi su diafragma ir šonkaulių lanku, dėl to buvo labai sunku mobilizuoti plautį ir pasiekti krūtininę aortą. Mobilizavus plautį ir apnuoginus krūtininę aortą iki jos normalios išvaizdos (6 cm virš diafragmos *hiatus aorticus*), diafragma perskelta radialiai nuo šonkaulių lanko iki *hiatus aorticus* tokiu būdu eksponuota visa aortos aneurizma. Suleista 5 000 v.v. heparino į veną. Perspausta krūtininė aorta tuoj virš aneurizmos pradžios, „buldogo“ spaustukais perspaustos visos aortos visceralinės šakos, perspaustos abi bendrosios klubinės arterijos tuoj virš jų šakojimosi į vidines ir išorines klubines arterijas. Atvertas aneurizmos maišas. Užsiūtos iš maišo vidaus kraujuojančios juosmeninių ir tarpšonkaulinių arterijų žiotys. Krūtininė aorta perkirpta skersai ir prie jos „galas su galu“ prisiūtas kraujagyslinis protezas. Proteze priešais visceralines šakas iškirpta skylė, atitinkanti aortos lopotį, kuriame buvo pilvinio kamieno, viršutinės pasaito arterijos ir abiejų inkstų arterijų žiotys. Ištisine apsuokine siūle apeita ratu aplink šias visas žiotis prisiūnant protezo skylės šoną ir tokiu būdu implantuojant vienu lopotiu visas visceralines arterijas į protezą (3 pav.). Tada kraujagyslių spaustukas perkeltas nuo aortos ant protezo žemiau šio lopotio ir atkurta kraujotaka į visas visceralines arterijas. Šis etapas nuo aortos perspaudimo iki kraujotakos atkūrimo į visas visceralines aortos šakas truko 58 minutes. Tada bifurkacinio protezo abi šakos įsiūtos „galas į galą“ būdu į bendrąsias klubines arterijas, atkurta kraujotaka į kojas ir galiausiai į protezą implantuota apatinė pasaito arterija. Atlikta kruopšti hemostazė, drenuotas retroperitoninis tarpas ir kairioji pleuros ertmė. Susiūta diafragma ir užsiūtas operacinis pjūvis. Kraujo nuostoliai operacijos metu buvo minimalūs, operacija – visais atžvilgiais sklandi. Bendra operacijos trukmė – 6 valandos 50 minučių. Po operacijos ligonis ventiliuotas aparatu keturias paras dėl kvėpavimo nepakankamumo, vėliau ekstubuotas. Jam buvo neženklaus trumpalaikis inkstų funkcijos nepakankamumas, pasireiškęs poliurija ir kreatinino pakilimu iki 240 $\mu\text{mol/l}$; per savaitę šie simptomai išnyko. Tolesnis pooperaci-

nis laikotarpis be ypatumų. Aštuonioliktą parą ligonis geros būklės išrašytas reabilitacijai į sanatoriją. Praėjus 14 mėnesių po operacijos, ligonis jaučiasi gerai. Atlikta po 14 mėnesių kontrolinė aortograma (4 pav.) parodė, kad aortos protezas ir visos visceralinės į jį implantuotos arterijos funkcionuoja normaliai.



3 pav. Operacijos schema: **A** – protezas prisiūtas prie krūtininės aortos galo. Visos visceralinės šakos implantuojamos vienu lopiniu į protezo skylę; **B** – aortos vaizdas baigus operaciją. Bifurkacinio protezo šakos įsiūtos į bendrųjų klubinių arterijų galus ir paskiausiai implantuota į protezą apatinė pasaito arterija



4 pav. Kontrolinė aortograma praėjus 14 mėnesių po operacijos. Didesnės rodyklės rodo aortos protezo proksimalinę jungtį, mažesnės rodyklės – distalines bifurkacinio protezo jungtis. Aortogramoje matyti normaliai funkcionuojančios visos visceralinės aortos šakos

Diskusija

Torakoabdominalinės aortos aneurizmos rezekcija ir protezavimas – viena iš sunkiausių kraujagyslių operacijų. Pati didžiausia ir neišspręsta problema yra nugaros smegenų išemija ir pooperacinė paraplegija, pasitaikanti 4–16% ligonių [1] priklausomai nuo aneurizmos tipo. Siekiant išvengti šios komplikacijos taikomi įvairūs nugaros smegenų apsaugos nuo išemijos būdai. Pirmiausia tai tarpšonkaulinių arterijų reimplantacija, jeigu protezuojama visa krūtininė aorta. Mūsų atveju protezuota tik distalinė krūtininės aortos dalis, dar liko pakankamai tarpšonkaulinių arterijų, užtikrinančių nugaros smegenų mitybą, todėl buvusios aneurizmos maiše nebuvo reimplantuotos, siekiant taupyti laiką ir trumpinti pilvo organų išemiją. Naudojant dirbtinės kraujo apytakos aparatą ir palaikant aortos kraujotaką retrogradiškai, prisiuvus proksimalinę protezo galą prie aortos, į protezą persodinamos paėliui visos tarpšonkaulinės ir visceralinės aortos šakos vis perkliant spaustukus ant protezo ir aortos žemyn. Taip operuojant nereikia skubėti, nes kol viena šaka sodinama, kitos maitinamos, taigi išemijos laikas trunka tik tiek, kol įsodinama viena konkreti šaka. Šis būdas leidžia susodinti visas tarpšonkaulines arterijas, nenutraukiant nugaros smegenų kraujotakos. Operuojant šiuo būdu nereikia atšaldyti nugaros smegenų. Y. Kuniyoshi ir kt. tokiu būdu operavo 51 ligonį, ir nė vienam nebuvo paraplegijos. Jų duomenimis, mirštamumas siekė 9,8% [2]. Kiti autoriai lokaliai atšaldo nugaros smegenis pripildydami epidurinę tarpą šalto fiziologinio tirpalo [3, 4]. Netgi matuojami sužadinti raumeniniai ir sensoriniai potencialai, siekiant nustatyti funkcinę nugaros smegenų būklę, kai protezuojama torakoabdominalinė aorta ir sprendžiamas klausimas, ar pakankama nugaros smegenų kraujotaka ir kiek tarpšonkaulinių arterijų reikia implantuoti į protezą [5].

Mūsų ligoninėje dirbtinės kraujo apytakos aparato nėra, todėl mes negalėjome juo pasinaudoti, be to, aneurizma buvo plyšusi, ligonis kraujavo, o tai vertė pasirinkti kuo greitesnę operacijos variantą. Tokiu atveju geriausiai tinka S. Crawfordo metodika: prireikus reimplantuojamos tarpšonkaulinės arterijos, o visceralinės arterijos, jeigu jų žiotys netoli viena kitos, implantuojamos į protezą bendru lopiniu [6].

Didžiausią patirtį pasaulyje turinčio Hiustono Bayloro medicinos centro torakoabdominalinės aortos aneurizmos rezekcijos rezultatai yra tokie: mirštamumas planinių operacijų metu yra 6%, o skubiųjų – 17%. Operuojant skubos tvarka pooperacinės plaučių komplikacijos buvo 45%, paraplegija – 14% ir inkstų nepakankamumas – 25% ligonių [7]. Mūsų atveju pasireiškė pooperacinė pneumonija, trumpalaikis neženklaus inkstų funkcijos pablogėjimas, kuris per savaitę visiškai išnyko. Paraplegijos ar paraparezės reiškinių nebuvo.

Išvados

Torakoabdominalinės aortos aneurizmos Lietuvoje neoperuojamos baiminantis didelio mirštamumo ir gausių pooperacinių komplikacijų. Plyšus aneurizmai li-

gonis miršta. Mūsų atveju aneurizma buvo plyšusi ir ligonis vis tiek būtų miręs, todėl dvejojti nebuvo galima. Šiuo atveju buvo įmanoma tik S. Crawfordo metodika. Ji neapvylė, ir operacija techniškai gerai pavyko, pilvo organų išemijos laikas neviršijo kritinių ribų. Išskyrus pooperacinę pneumoniją ir trumpalaikį neženklaus inkstų funkcijos nepakankamumą, kitų pooperacinių komplikacijų nebuvo. Tai pirma Lietuvoje atlikta torakoabdominalinės aortos aneurizmos rezekcija ir protezavimas reimplantuojant visas visceralines aortos šakas.

Geriausi torakoabdominalinių aortos aneurizmų rezekcijos rezultatai gali būti pasiekti ligoninėse, kuriose yra ir širdies, ir kraujagyslių chirurgijos skyriai, nes tada galima pasinaudoti dirbtinės kraujo apytakos aparatu, ypač operuojant ligonius planine tvarka.

LITERATŪRA

1. Zvara DA. Thoracoabdominal aneurysm surgery and the risk of paraplegia. *J Extra Corpor Technol* 2002; 34 (1): 11–17.
2. Kuniyoshi Y, Koja K, Miyagi K, Shimoji M, Uezu T, Arakaki T, Yamashiro S, Mabuni K, Senaha S, Nakasone Y. Prevention of postoperative paraplegia during thoracoabdominal aortic surgery. *Ann Thorac Surg* 2003; 76 (5): 1477–1484.
3. Cambria RP, Davison JK, Carter C, Brewster DC, Chang Y, Clark KA, Atamian S. Epidural cooling for spinal cord protection during thoracoabdominal aneurysm repair: A five year experience. *J Vasc Surg* 2000; 31 (6): 1093–1102.
4. Tabayashi K, Motoyoshi N, Akimoto H, Tsuru Y, Sakurai M, Itoh T, Fukuju T, Iguchi A. Epidural cooling for regional spinal cord hypothermia during most or all of descending thora-

cic or thoracoabdominal aneurysm repair. *Acta Chir Belg* 2002; 102 (4): 224–229.

5. Dong CC, MacDonald DB, Janusz MT. Intraoperative spinal cord monitoring during descending thoracic and thoracoabdominal aneurysm surgery. *Ann Thorac Surg* 2002; 74 (5): S 1873–1876.

6. Crawford ES. Thoracoabdominal and abdominal aortic aneurysms involving renal, superior mesenteric and celiac arteries. *Ann Surg* 1974; 179: 763–769.

7. Lemaire SA, Rice DS, Schmittling ZC, Coselli JS. Emergency surgery for thoracoabdominal aortic aneurysms with acute presentation. *J Vasc Surg* 2002; 35 (6): 1171–1178.

Gauta: 2004-05-23

Priimta spaudai: 2004-07-29

Nuomonė

Nors torakoabdominalinės aortos aneurizmos operuojamos Vilniaus universiteto ligoninės „Santariškių klinikos“ Širdies chirurgijos centre, Povilo Pauliuko ir Modesto Jaručio straipsnyje aprašyta operacija iš tikro yra pirmoji Lietuvoje, nes ji buvo atlikta plyšus pilvinės aortos aneurizmai. Kita vertus, perskaičius straipsnį vis dėlto nėra iki galo aišku, koks buvo torakalinės aortos distalinės dalies skersmuo (jungties vie-

toje). Todėl kyla abejonių, ar tai iš tikrųjų buvo torakoabdominalinė, ar subrenalinė aortos aneurizma. Be to, manyčiau, kad buvo galima atlikti mažesnės apimties rekonstrukcinę operaciją rezekuojant žemiau inkstų arterijų esančią tą pilvinės aortos aneurizmos dalį, kurioje plyšo kraujagyslė. Tai ypač svarbu, jei operacija daroma šoko ištiktam ligoniui.

Dr. Marijus Gutauskas
Vilniaus miesto universitetinė ligoninė