

Mozaikinė autologinė kremzlės ir kaulo transplantacija gydant kelio sąnario kremzlės pažeidimus

Mosaic-like autologous osteochondral transplantation for the treatment of knee joint articular cartilage injuries

Rimtautas Gudas¹, Romas Jonas Kalesinskas¹, Giedrius Bernotavičius¹, Eglė Monastyreckienė², Angelija Valančiūtė³, Darius Pranys⁴

¹ *Kauno medicinos universiteto klinikų Ortopedijos ir traumatologijos klinika*
Eivenių g. 2, LT-50009 Kaunas, el. paštas: rimtautas@kmu.lt

² *Kauno medicinos universiteto klinikų Radiologijos klinika*

³ *Kauno medicinos universiteto Embriologijos ir histologijos katedra*

⁴ *Kauno medicinos universiteto Patologinės anatomijos klinika*

Tikslas

Mūsų prospektyvaus klinikinio tyrimo tikslas – įvertinti mozaikinės autologinės transplantacijos rezultatus gydant kelio sąnario kremzlės pažeidimus.

Ligoniai ir metodai

1998–2002 metais KMU Ortopedijos ir traumatologijos klinikoje atliktos 87 autologinės mozaikinės transplantacijos operacijos esant kelio sąnario kremzlės ir kaulo pažeidimams. Pacientų amžiaus vidurkis operacijų metu buvo $24,74 \pm 7,20$ metų (14–40 metų). Simptomai vidutiniškai truko $21,32 \pm 5,57$ mėnesio, o pacientai įvertinti praėjus vidutiniškai 24,4 mėnesio (nuo 12 iki 60 mėnesių) po operacijos. Rezultatai apibendrinti naudojant ICRS (*International Cartilage Repair Society*) anketą, 13 (15%) atvejų – remiantis kartotinių artroskopijų metu atliktu makroskopiniu įvertinimu, 9 (11%) atvejais – histologiniu tyrimu, 57 (67%) atvejais – BMR ir visais atvejais – rentgeno tyrimais. Visus anketinius įvertinimus atliko nepriklausomas gydytojas ortopedas prieš operacijas ir po operacijų praėjus dvylikai, dvidešimt keturiems, trisdešimt šešiams, keturiasdešimt aštuoniems ir šešiasdešimčiai mėnesių. Nepriklausomi nuo tyrimo gydytojai, radiologas ir patologas, atliko visus BMR ir histomorfologinius įvertinimus.

Rezultatai

Praėjus vidutiniškai 24,4 mėnesio po mozaikinės transplantacijos, ICRS anketos būdu nustatytas klinikinis rezultatų pagerėjimas ($p < 0,05$). Funkcinis ir objektyvus įvertinimas pagal ICRS anketą buvo toks: 93% atvejų gauti geri ir labai geri operacinio gydymo rezultatai, kitais atvejais (7%) gydymo rezultatai buvo patenkinami. Kartotinių artroskopijų metu (remiantis ICRS protokolu), po operacijų praėjus vidutiniškai 12,4 mėnesio, 11 (84%) iš 13 atvejų buvo nustaty-

tas geras ir labai geras sąnario kremzlės makroskopinis atsitaisymas. Sąnario kremzlės biopsijos ir histologinis tyrimas buvo atliktas 11% pacientų, ir daugumos jų (remiantis ICRS protokolu) sąnario kremzlės ir pokremzlinio kaulo atitaisymo koeficientas buvo geras. BMR tyrimas parodė, kad 94% pacientų sąnario paviršius atkurtas gerai arba labai gerai.

Išvados

Mūsų tyrimas parodė, kad po mozaikinės autologinės transplantacijos praėjus vidutiniškai 24,4 mėnesio (nuo 12 iki 60 mėn.) fiziškai aktyvių pacientų, kuriems buvo pažeista kelio sąnario kremzlė, klinikinė ir funkcinė būklė labai pagerėjo. Dauguma pacientų po kremzlės mozaikinės autologinės transplantacijos atgauna prieš pažeidimą buvusį fizinio aktyvumo lygį. Histomorfologinis persodintų transplantatų tyrimas parodė, kad visais tirtais atvejais išsilaikė hialininė kremzlės struktūra ir fibroelastinio audinio intarpai tarp transplantatų.

Reikšminiai žodžiai: sąnario kremzlės pažeidimai, mozaikinė transplantacija

Objective

The purpose of this prospective clinical study was to evaluate the outcomes of mosaic type autologous osteochondral transplantation procedure for the treatment of the articular cartilage defects of the knee joint.

Patients and methods

Between 1998 and 2002, a total of 85 patients underwent an osteochondral autologous transplantation (mosaicplasty) procedure for osteochondral or chondral knee joint injury. The patients were evaluated using the ICRS score, arthroscopically, histologically, with MRI and X-ray examinations. The mean duration of symptoms was 21.32 ± 5.57 months and the mean follow-up was 24.4 months (range, 12 to 60 months). The mean age of the patients during the surgery was 24.74 ± 7.20 years (range, 14 to 40 years). An independent observer performed a follow-up examination after six, twelve, twenty-four, thirty-six and forty-eight months. In 13 (15%) of 85 cases 12.4 months postoperatively, arthroscopy with biopsy for histological evaluation was carried out. A radiologist and a pathologist, both blinded to each patient's treatment, did the radiological and histological evaluations.

Results

After 24.4 months all the patients showed a significant clinical improvement ($p < 0.05$). The cartilage Repair Society (ICRS) score, functional and objective assessment revealed 93% to have excellent or good results after mosaicplasty; 7% were fair 24.4 months (range, 12–60 months) after the operations. The ICRS evaluation showed a significant improvement after the mosaicplasty procedure 24.4 months following operations ($p = 0.005$). No serious complications were reported. The ICRS for macroscopic evaluation during arthroscopy 12.4 months after mosaicplasty demonstrated excellent or good repair in 11 (84%) of 13 cases. Biopsy specimens were obtained from 9 (69%) of 13 patients, and histological evaluation of repair showed good scores (according to ICRS) for most samples after mosaicplasty. A MRI evaluation demonstrated excellent or good repairs in 94% after mosaicplasty.

Conclusions

On an average after 24.4 months (range, 12 to 60 months) of follow-up, our clinical study has shown a significant improvement of the clinical status of the physically active patients after the mosaic type autologous osteochondral transplantation for the repair of articular cartilage defects in the knee. Histologically, the osteochondral cylinder transplants retained hyaline cartilage.

Key words: articular cartilage injury, osteochondral mosaic-like transplantation

Ivadas

Iki šiol nežinomos disekuojamojo osteochondrito ir sąnario kremzlės sluoksnio pažeidimo priežastys, dėl kurių įvyksta sąnario pokremzlinio kaulo nekrozė ir kremzlės sluoksnio atsidalijimas [1–5]. Disekuojamojo osteochondrito ir kremzlės sluoksnio pažeidimų pasitaiko kelio sąnario šlaunikaulio krumplių, čiurnos sąnario, žastikaulio galvos, girnelės, šlaunikaulio galvos, blauzdikaulio sąnario paviršiaus, riešo ir padikaulių srityse. Kelio sąnario krumplių disekuojamasis osteochondritas sudaro 75% visų atvejų [6].

Įvykus pažeistos sąnario vietos kremzlės ir pokremzlinio kaulo ar tikrai kremzlės sluoksnio atsidalijimui konservatyvus gydymas tampa neveiksmingas ir tenka atlikti įvairias sąnario paviršių atkuriamąsias operacines procedūras. Pagrindinis disekuojamojo osteochondrito bei sąnario kremzlės sluoksnio pažeidimų operacinio gydymo tikslas – atkurti sąnario kremzlės paviršiaus kongruentiškumą, tačiau dėl ribotų sąnario kremzlės audinio regeneracinių galimybių tai yra sunkiai pasiekiamas uždavinys. Pasaulinėje literatūroje aprašomi labai nevienodi gydymo rezultatai, naudojamos įvairios metodikos, taikomi minimaliai invazyvūs operacinio gydymo metodai. Tradiciniais operacinio gydymo metodais, tokiais kaip laisvo atsidalijusio kremzlės ir kaulo fragmento pašalinimas, tunelizacijos ar kitos mikroperforacinės operacijos, pasiekiamas efektas yra trumpalaikis ir neatkuriamas visavertė sąnario kremzlės struktūra [7–11]. Pastaruoju metu, tobulėjant artroskopiniam minimaliai invaziviam gydymo metodui, galima persodinti pažeistą sąnario kremzlę ir pokremzlinį kaulą ir atkurti lygų, vientisą sąnario paviršių. Mozaikinis kremzlės ir pokremzlinio kaulo persodinimas šiuo metu yra labiausiai moksliniais tyrimais patvirtintas sąnario kremzlės pažeidimų operacinio gydymo metodas, kuriuo galima pasiekti gerų gydymo rezultatų [7–13]. Mažesnių nei 1 cm² sąnario kremzlės viso sluoksnio pažeidimų savaiminė eiga yra gera ir specialaus gydymo nereikia, tačiau didesnius defektus būtina gydyti, nes natūrali ligos eiga yra nepalanki ir progresuoja osteoartrozė [7–12]. Savo atliktu perspektyviuoju tyrimu įvertinome mozaikinės autologinės sąnario kremzlės ir kaulo transplantacijos ketverių metų

klinikinius bei morfologinius rezultatus gydant jaunų ir fiziškai aktyvių pacientų kelio sąnario kremzlės ir pokremzlinio kaulo pažeidimus.

Ligoniai ir metodai

Kauno medicinos universiteto Ortopedijos ir traumatologijos klinikoje 1998–2002 metais mozaikinė kelio sąnario kremzlės ir kaulo transplantacija buvo atlikta 87 pacientams. Pakartotinai 85 pacientų būklė įvertinta po operacijos praėjus vidutiniškai 24,4 mėnesio (nuo 12 iki 60 mėn.). Du pacientai kartotiniams vertinimams neatvyko, nes išvyko gyventi į kitą šalį. Informacija apie jų pooperacinę kelio sąnario būklę buvo gauta telefonu, tačiau į tolesnį tyrimą šie ligoniai nebuvo įtraukti. Pacientų amžiaus vidurkis operacijos metu buvo 24,74 ± 7,20 metų (14–40 metų).

Pagal išankstinį tyrimo protokolą, remdamiesi nustatytais kriterijais, į tyrimą įtraukėme pacientus, kuriems:

- atvykus į konsultaciją ir atlikus instrumentinius BMR, rentgeno tyrimus ar artroskopiją buvo nustatytas klinikinius simptomus sukeliantis kelio sąnario šlaunikaulio krumplio atraminio paviršiaus, šlaunikaulinės girnelės vagos ar girnelės disekuojamasis osteochondritas (DOCH) ir (arba) viso kremzlės sluoksnio pažeidimas (VKSP);
- operacijų metu pacientų amžius neviršijo 40 metų.

Į tyrimą neįtraukėme pacientų, kuriems pradinės artroskopijos metu nustatyta:

- to paties kelio sąnario blauzdikaulio krumplio sąnario kremzlės defektas ar išplitęs, didesnis nei II laipsnio (pagal ICERS klasifikaciją) sąnario kremzlės sluoksnio vientisumo pažeidimas;
- negydyta kelio sąnario raiščių patologija ir kojos ašies iškrypimas.

Kadangi gydymo rezultatams didelę įtaką turi fizinis pacientų aktyvumas, tikslesniam rezultatų įvertinimui pagal ICERS (*International Cartilage Repair Society*) protokolą pacientai suskirstyti į keturias fizinio aktyvumo grupes:

- I – profesionalūs sportininkai;
- II – sportininkai mėgėjai;

III – retai sportuojantys asmenys;

IV – visiškai nesportuojantys.

Iš mūsų tiriamųjų 29 (41,43%) pacientai pagal fizinio aktyvumo lygį prieš pažeidimus priklausė I grupei, 41 (58,57%) – II grupei.

Operacinio gydymo rezultatus įvertinome naudodami ICRS anketą, pagal kurią pacientai buvo apklausti prieš operaciją ir praėjus vidutiniškai 24,4 mėnesio po jos. Naudojant ICRS formą apskaičiuojamas subjektyvus paciento ir objektyvus gydytojo įvertinimo koeficientas, atsižvelgiama į rentgeno ir BMR tyrimų duomenis, kartotinės artroskopijos ir histologijos radinius. Galutinis subjektyvios dalies įvertinimas apskaičiuojamas taškais, rodančiais kelio sąnario funkciją. Aukštesnis rezultatas atitinka aukštesnį funkcijos lygį ir žemesnį klinikinių simptomų lygį. Rezultatas vertinamas nuo 0 iki 100 balų. Remiantis gautais balais, apskaičiuojamas subjektyvus įvertinimo koeficientas. Didelis nei 80 koeficientas reiškia, kad pacientas yra aktyvus ir gyvena įprastinį gyvenimą be apribojimų, o klinikiniai simptomai nepasireiškia.

Kelio sąnario objektyvią ICRS įvertinimo formą sudaro gydytojo atliktas objektyvios paciento būklės įvertinimas. Šią būklę lemia septyni požymiai:

1. Skystis kelio sąnaryje. Skystis sąnaryje nustatomas palpuojant kelio sąnarį ir vertinant girnelės judrumą. Kelio sąnario skysčio susikaupimas yra mažo laipsnio, kai skysčio yra mažiau nei 25 ml, vidutinio laipsnio – 25–60 ml, didelio laipsnio – daugiau nei 60 ml.

2. Sąnario judesių ribotumas. Pasyvių kelio sąnario judesių amplitudė matuojama goniometru ir lyginamos pažeisto bei sveiko kelio sąnario judesių amplitudės. Registruojami lenkimo/tiesimo kampai nuo 0 taško (pvz., 10 laipsnių hiperekstenzija, 150 laipsnių fleksija = 10/0/150; 10 laipsnių sąnario ištiesimo apribojimas esant normaliam sulenkimui = 0/10/150).

3. Atskirų sąnario vietų ištyrimas. Girnelės traškėjimas (krepitacija) vertinamas ištiesus kelio sąnarį. Vidinio ir išorinio sąnario tarpo krepitacija vertinama sukeliant kelio sąnarį iš sulenkto pozicijos su išoriniu ir vidiniu spaudimu. Vertinimas grindžiamas skausmo intensyvumu atliekant šiuos judesius.

4. Donorinės vietos patologija. Įvertinamas donorinės vietos skausmingumas, dirglumas ir su tuo susijęs sąnario funkcijos ribotumas, sustingimas, nejautrumas. Donorinės vietos simptomai vertinami judesių ir ramybės metu.

5. Rentgeno tyrimais nustatyti pokyčiai. Vertinamos abiejų pusių dviejų krypčių rentgenogramos, padarytos pacientui stovint. Vertinamas vidinis ir išorinis kelio sąnario tarpas. Merchanto vaizdas, sulenkus kelio sąnarį 45° kampu, padeda įvertinti girnelinę šlaunikaulio vagą. Osteoartroziniai kelio sąnario pokyčiai yra lengvi, kai nustatomi nedideli osteofitai, neženkli sklerozė ar lygus kelio sąnario šlaunikaulio krumplis ir vos pastebimas sąnario tarpo susiaurėjimas; vidutiniai – kai greta minėtų pokyčių nustatomas 2 mm sąnario tarpo susiaurėjimas; sunkūs – kai sąnario tarpas sumažėjęs daugiau nei 2 mm ir apima ne mažiau kaip du sąnario tarpus.

6. Funkciniai testai. Pacientas paprašomas tiriamąją ir sveikąją koją nušokti tam tikrą atstumą. Apskaičiuojamas santykis tarp tiriamos ir sveikos kojos.

Visi objektyvūs formos rezultatai suskirstyti į keturias grupes:

A grupė – normali su sąnario funkcija susijusi paciento būklė;

B grupė – beveik normali būklė;

C grupė – nenormali būklė;

D grupė – labai nenormali su sąnario funkcija susijusi būklė.

Galutiniam įvertinimui svarbu, ar pacientas po taikyto operacinio gydymo pasiekė prieš pažeidimą turėtą objektyvią su sąnariu susijusią būklę, būklę pablogėjo ar pagerėjo.

Autologinę mozaikinę transplantaciją atlikome 87 pacientams; 44 transplantacijos atliktos minimaliai invaziniu artroskopiniu būdu, kitos – kombinuotu artroskopiniu minimaliai atviru būdu. Visi pacientai buvo operuoti, jei taikytas konservatyvus gydymas buvo neveiksmingas. Visas transplantacijas atliko ta pati sąnario kremzlės atkūrimo programoje dalyvaujančių ortopedų brigada. Pacientai buvo informuoti apie alternatyvius kelio sąnario kremzlės pažeidimų operacinio gydymo metodus. Visos operacijos įrašytos į vaizduojamas ar skaitmenines

nes atkūrimo sistemas vėlesnei analizei. Savo tyrime naudojome ICRS pasiūlytą makroskopinį, artroskopijos metu atliekamą kelio sąnario kremzlės ir pokremzlinio kaulo pažeidimų įvertinimą, kuriuo pagal sudarytą protokolą aprašomas sąnario kremzlės defekto dydis ir pobūdis (ICRS, Spring Newsletter 1998). Atskirai išskirti disekuojamą osteochondrito ir viso kremzlės sluoksnio pažeidimai. Skiriamos keturios disekuojamą osteochondrito ICRS klasifikacijos stadijos:

I A – neatsiskyres pokremzlinio kaulo ir sąnario kremzlės fragmentas. Matoma sveiką sąnario kremzlę skirianti zona.

I B – neatsiskyres pokremzlinio kaulo ir sąnario kremzlės fragmentas ir kremzlės išgaubtumas į sąnario paviršių.

II – iš dalies atsiskyres pokremzlinio kaulo ir sąnario kremzlės fragmentas.

III – visiškai atsiskyres, bet defekto vietoje išlikęs pokremzlinio kaulo ir sąnario kremzlės fragmentas.

IV – visiškai atsiskyres sąnario ertmėje esantis pokremzlinio kaulo ir sąnario kremzlės fragmentas.

Viso sluoksnio sąnario kremzlės pažeidimai (remiantis ICRS protokolu) išskirti į keturis laipsnius (ICRS, Spring Newsletter 1998):

1 laipsnis – paviršinis sąnario kremzlės sluoksnio pažeidimas. Kremzlės audinys suminkštėjęs arba yra sąnario paviršiaus vientisumo pažeidimų. Pažeista mažiau nei pusė viso kremzlės skerspjūvio.

2 laipsnis – tokie patys pokyčiai kaip pirmos stadijos, tik pažeista daugiau nei pusė kremzlės skerspjūvio.

3 laipsnis – kremzlės sluoksnio pažeidimas siekia pokremzlinį kaulą. Pažeistas kalcifikacinis kremzlės sluoksnis.

4 laipsnis – pažeistas visas kremzlės audinio skerspjūvis ir pažeidimas siekia pokremzlinį kaulą.

Naudojant šią klasifikaciją aprašomas sąnario kremzlės pažeidimo plotas (cm²) ir vieta, kurie artroskopijos metu pažymimi atskirame kelio sąnario kremzlės pažeidimo įvertinimo protokole-žemėlapyje (pagal ICRS protokolą). Remiantis šiuo protokolu, rekomenduojamas preliminarus gydymo planas ir numatoma sąnario kremzlės pažeidimo natūralios eigos prognozė.

Po mozaikinės autologinės transplantacijos visiems pacientams buvo taikytas vienodas pooperacinės reabilitacijos režimas. Pirmomis dienomis po operacijos pradėti aktyvūs kelio sąnario judesiai. Pacientams buvo leista vaikščioti su ramentais ir perkelti ant operuotos kojos iki 20 kg svorį. Atraminis operuotos kojos krūvis buvo ribojamas keturias savaites. Nė vienam pacientui nenaudojome ortopedinio įtvoro. Po aštuonių savaičių pamažu buvo leista remti operuota koja. Praėjus dešimčiai savaičių po operacijos, visi pacientai vaikščiojo be apribojimų. Kontaktinė sportinė veikla buvo leista praėjus 4–6 mėnesiams po operacijos.

Po operacijos praėjus 6, 12, 24, 36, 48 ir 60 mėnesių, buvo pakartotas rentgeno tyrimas, o praėjus 11,4 mėnesiams (10–16 mėn.), atliktas BMR tyrimas, kuriuo įvertintas sąnario kremzlės atkūrimas, sąnario kremzlės pažeidimo vietos atsitaisymas, vientisumas, pokremzlinio kaulo struktūra bei degeneracinės sąnario ligos požymiai.

Įvykus pakartotinei traumai, po mozaikinės transplantacijos praėjus vidutiniškai 12,4 mėnesio (6–14 mėn.), buvo atlikta to paties kelio sąnario kartotinė artroskopija; paciento sutikimu buvo paimta buvusio sąnario kremzlės defekto biopsinė medžiaga ir, padarius histologinį preparatą, įvertintas sąnario kremzlės atsitaisymo koeficientas. Remiantis kartotinių artroskopijų metu paimtų biopstatų duomenimis (pagal ICRS anketą) vertintas sąnario kremzlės audinio atkūrimo plotas, atsitaisiusios kremzlės ir pokremzlinio kaulo struktūra. Visus preparatus histomorfologiškai įvertino gydytojas patologas, nežinantis apie atliktos operacijos pobūdį. Pagal gautus rentgeno, BMR, histologinio tyrimo ir kai kuriais atvejais kartotinių artroskopijų duomenis nustatytas kelio sąnario kremzlės defekto atsitaisymo laipsnis (1 lentelė):

I (12 taškų) – normalus, kai sąnario kremzlė visiškai atsitaisė;

II (8–11 taškų) – beveik normalus;

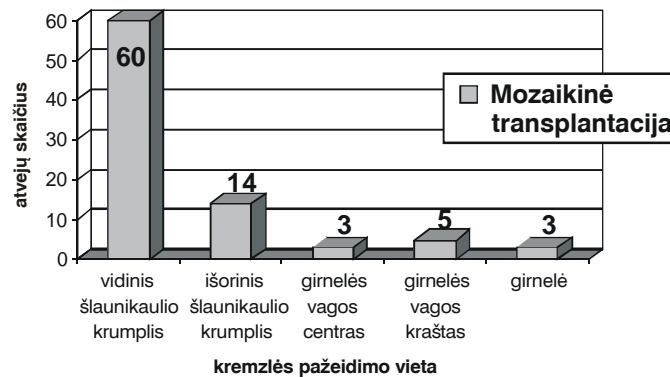
III (4–7 taškai) – nenormalus, kai randama nevientisa ir suirusi kremzlė;

IV (0–3 taškai) – labai nenormalus, kai nustatoma visiška sąnario kremzlės degeneracija.

1 lentelė. Kremzlės atkūrimo įvertinimo protokolai

Kriterijus	Taškai	
Defekto atitaisymas laipsniais I. Protokolas A (1)	• Viename lygyje su sveika kremzle	4
	• 75% defekto gylio	3
	• 50% defekto gylio	2
	• 25% defekto gylio	1
	• 0% defekto gylio	0
I. Protokolas B (2)	• 100% persodinto transplantato	4
	• 75% persodinto transplantato	3
	• 50% persodinto transplantato	2
	• 25% persodinto transplantato	1
	• 0% (transplantatai išnykę ar sulūžę)	0
II. Integracija su defekto kraštais	• Visiška integracija su defekto kraštais	4
	• Demarkacinė zona < 1mm	3
	• 3/4 transplantato integravosi, 1/4 su ryškia > 1 mm zona	2
	• 1/2 transplantato integravosi su defekto kraštais	1
	• 1/4 transplantato nesiliečia su defekto kraštais	0
III. Makroskopinis vaizdas	• Lygus, vientisas paviršius	4
	• Šiurkštus paviršius	3
	• Nedaug mažų, bet didelių plyšių	2
	• Nedaug mažų, bet didelių plyšių	1
	• Visiška regenerato degeneracija	0
Bendras atitaisymo įvertinimas: I laipsnis normalus 12 taškų		
II laipsnis beveik normalus 11–8 taškai		
III laipsnis nenormalus 7–4 taškai		
IV laipsnis labai nenormalus 3–1 taškas		

n=85

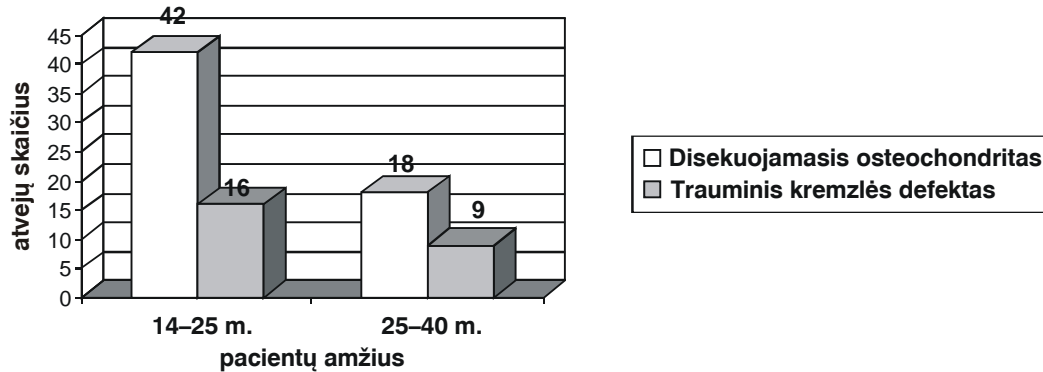
**1 pav.** Kelio sąnario kremzlės pažeidimų pasiskirstymas pagal lokalizaciją

Atsižvelgiant į sąnario kremzlės pažeidimų lokalizaciją remiantis ICRS anketa, pacientai buvo operuoti taip: 60 (71%) atvejų gydyti vidinio šlaunikaulio krumplio atraminio paviršiaus kremzlės defektai, 14 (16%) – išorinio šlaunikaulio krumplio kremzlės defektai, 3 (3,5%) – girtelinės šlaunikaulio vagos centriniai kremzlės defektai, 5

(6%) – girtelinės šlaunikaulio vagos šoniniai kremzlės defektai ir 3 (3,5%) – girtelės kremzlės defektai (1 pav.). Toks sąnario kremzlės pažeidimų pasiskirstymas, vyraujant šlaunikaulio krumplių atraminių paviršių pažeidimams, dėsningas, nes pagrindiniai atraminiai krūviai plinta būtent per šias vietas, todėl ir sąnario kremzlės pažeidimai

2 lentelė. Sąnario kremzlės defektų skirstymas atsižvelgiant į santykį su atraminiu paviršiumi (pagal ICRS klasifikaciją)

n = 85	Šlaunikaulio krumplio vieta			
	šlaunikaulio pakyla	priekis	centras	užpakalinis paviršius
Mozaikinė transplantacija	2 (2%)	6 (7%)	66 (78%)	11 (13%)

**2 pav.** Sąnario kremzlės pažeidimų morfologijos pasiskirstymas pagal amžiaus grupes**3 lentelė.** Sąnario kremzlės pažeidimo dydžių pasiskirstymas

n = 85	Kremzlės defektų dydis		
	1–2 cm ²	2–3 cm ²	3–4 cm ²
Mozaikinė transplantacija	14 (16%)	42 (49%)	29 (35%)

šiose vietose dažniausi. Atsižvelgiant į sąnario kremzlės defektų santykį su atraminiu sąnario paviršiaus vieta, remiantis ICERS klasifikacija, vyravo centrinės šlaunikaulio krumplio dalies pažeidimai (2 lentelė).

Atsižvelgiant į sąnario kremzlės pažeidimų morfologiją, disekuojamojo osteochondrito sukelti pažeidimai buvo nustatyti 60 (70%) pacientų, o kremzlės sluoksnio defektai – 25 (30%) pacientams. Disekuojamojo osteochondrito vyravimas paaiškinamas tuo, kad osteochondropatijos yra lengviau diagnozuojamos, todėl ir dažniau pasitaiko klinikinėje praktikoje.

Mūsų tyrime daugumą sudarė jauno amžiaus pacientai, kuriems pažeista kelio sąnario kremzlė. Sąnario kremzlės pažeidimų morfologijos pasiskirstymas pagal amžiaus grupes pateikiamas 2 paveiksle.

Atsižvelgiant į disekuojamojo osteochondrito pažeidimo stadiją, I laipsnio sąnario kremzlės ir pokremzlinio kaulo pažeidimai buvo nustatyti 10 (17%) pa-

cientų, II laipsnio – 32 (53%), III – 15 (25%) ir IV laipsnio – 3 (5%) pacientams.

Atsižvelgdami į sąnario kremzlės sluoksnio pažeidimo laipsnį pagal ICERS klasifikaciją, I ir II laipsnio pažeidimų į savo tyrimą neįtraukėme, o III laipsnio sąnario kremzlės defektai buvo nustatyti 6 (24%), IV laipsnio – 19 (76%) ligonių.

Kelio sąnario kremzlės defektų dydžių vidurkis buvo $2,80 \pm 0,65$ cm², vyravo 3 cm² defektai (3 lentelė). Mūsų tyrime dalyvavo 56 (66%) vyrai ir 29 (34%) moterys. Pacientų amžiaus vidurkis operacijų metu – $24,74 \pm 7,20$ metų. Operacijos atliktos praėjus vidutiniškai $20,02 \pm 8,93$ mėnesio nuo simptomų atsiradimo ar traumos.

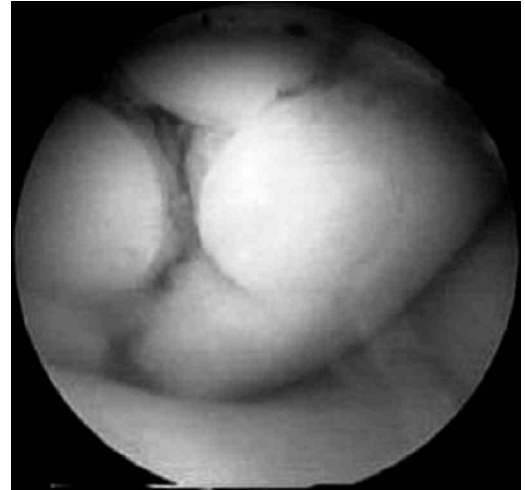Visiems tiriamiesiems išmatavome kojos ašį. Tuo tikslu vertinome Q kampą, kurį apskaičiavome išvedę tiesias linijas per kelio sąnarį susikertančias šlaunikaulio ir blauzdikaulio ašis. Q kampas matuojamas nuo

taško, kuriame susikerta dvi linijos; viena linija eina nuo viršutinio priekinio klubakaulio sparno iki girnelės centro, kita – nuo girnelės centro iki blauzdikaulio šiuurkštumos. Q kampo vidurkis buvo $10,74^\circ \pm 2,29^\circ$.

Operacijos metodika

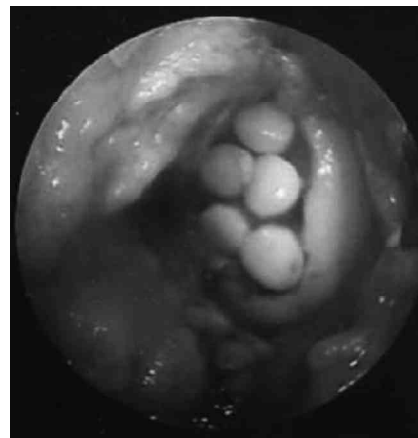
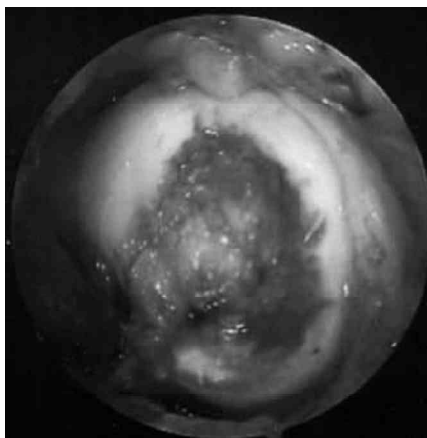
Visos artroskopinės operacijos atliktos naudojant priekinį vidinį, centrinį ir priekinį išorinį pjūvius. Prieš sąnario kremzlės transplantacijos procedūrą atlikta kruopšti visų kelio sąnario vietų apžiūra. Artroskopiniu kabliuku įvertintas sąnario kremzlės kietumas, šiuurkštumas ir vientisumas. Atidžiai įvertinti to paties sąnario meniskai, raiščiai, sąnarinės kapsulės spalva. Artroskopu nustatčius paciento tinkamumą kremzlės ir pokremzlinio kaulo transplantacijai, atlikta artroskopinė ar kombinuota mozaikinė autologinė transplantacija.

Prieš mozaikinės transplantacijos procedūrą labai svarbu, kad sąnario kremzlės ir pokremzlinio kaulo defekto dugnas būtų kruopščiai išvalytas artroskopiniu šaukšteliu arba motorizuotu instrumentu. Negyvybingos defekto vietos kraštų kremzlės atplaišos pašalinamos iki sveikos kremzlės ir stabilaus pokremzlinio kaulo. Išmatuojamas sąnario kremzlės pažeidimo plotas, numatomas transplantatų skaičius ir donorinės vietos. Jeigu sąnario kremzlės defekto dydis buvo mažesnis nei 2 cm^2 , visais atvejais atlikta artroskopinė transplantacija. Didesnių nei 2 cm^2 sąnario kremzlės defektų atvejais buvo

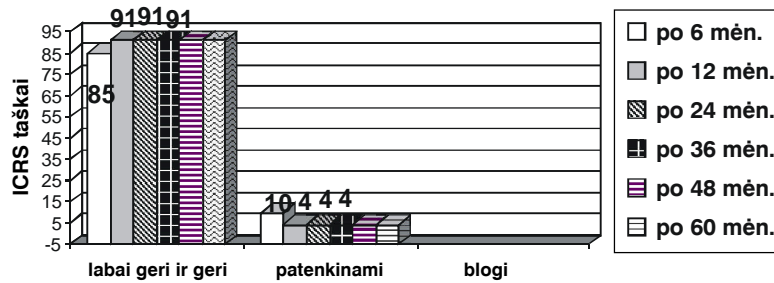


3 pav. Artroskopinis mozaikinis sąnario kremzlės ir kaulo persodinimas esant šlaunikaulio krumplio defektui (operacijos metu R. Gudo padaryta vaizdo nuotrauka)

atlikta miniartrotominė transplantacija. Vėliau, naudojant 5,5 mm skersmens specialius transplantacijos instrumentus (Arthrex, Osteochondral Autograft Transfer System ir Mitek, COR-tm System), defekto dugne padaryta 15–25 mm gylgio anga. Iš vidinio ar išorinio girnelinės šlaunikaulio vagos krašto paimti 6,5 mm skersmens ir 15–25 mm ilgio kaulo ir kremzlės transplantatai, kurie „press-fit“ principu įstumti į kremzlės defekto dugne padarytus kanalus taip, kad kremzlės „kepurėlė“ būtų viename aukštyje su šalia esančios sveikos kremzlės kraštu. Procedūra kartojama tol, kol užpil-



4 pav. Miniartrotominis sąnario kremzlės ir kaulo persodinimas esant šlaunikaulio krumplio defektui (R. Gudo nuotrauka)



5 pav. Gydomo rezultatų pasiskirstymas

doma daugiau negu 85% sąnario kremzlės pažeidimo ploto (3 ir 4 pav.). Keturiasdešimt mozaikinių sąnario kremzlės transplantacijų atlikta artroskopiniu būdu, kitos (45) – miniartrotominiu būdu.

Statistinė duomenų analizė

Požymių skirtumo tarp parametrinių ir nparametrinių dydžių patikimumas vertintas skaičiuojant atitinkamai Stjudento *t* ir chi kvadrato kriterijus. Skirtumas buvo laikomas statistiškai reikšmingu, jei $p < 0,05$ (pasikliautiniai intervalai 95%). Statistinė duomenų analizė nustatytais kriterijais apskaičiuota naudojant STATISTICA programos paketą.

Rezultatai

Po mozaikinės autologinės transplantacijos praėjus 24,4 mėnesio 79 (92,9%) atvejais gauti geri ir labai geri rezultatai, 6 (7,1%) atvejais – patenkinami. Nustatytas statistiškai reikšmingas su kelio sąnariu susijusios būklės pagerėjimas ($p < 0,05$).

Pacientų būklės prieš operaciją įvertinimo vidurkis (remiantis ICRS kelio sąnario anketa) buvo $50,84 \pm 4,07$, praėjus šešiams mėnesiams po operacijos – $85,21 \pm 3,21$, dvylikai mėnesių po operacijos – $90,65 \pm 5,42$, dvidešimt keturiems mėnesiams – $91,31 \pm 4,65$, trisdešimt šešiams mėnesiams – $91,41 \pm 5,25$, keturiasdešimt aštuoniems mėnesiams – $91,13 \pm 6,16$ ir šešiasdešimčiai mėnesių – $91,54 \pm 3,25$. Gautas statistiškai reikšmingas pacientų būklės pagerėjimas ($p = 0,0005$). Rezultatų pasiskirstymas praėjus 6, 12, 24, 36, 48 ir 60

mėnesių po operacijų, vertinamas ICRS anketa, pateikiamas 5 paveiksle. Visi patenkinami rezultatai gauti girnelės mozaikinės transplantacijos atvejais.

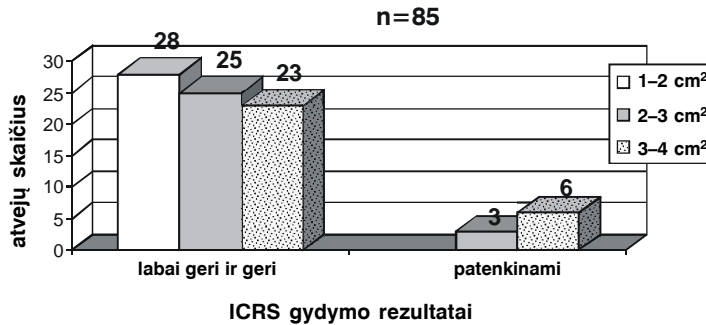
Prieš pažeidimą buvusį fizinio aktyvumo lygį, praėjus vidutiniškai 6,5 mėnesio (4–7 mėn.) po operacijos, atgavo 47 (55%) pacientai, o praėjus 10,4 mėnesio (8–11 mėn.) – 80 (94%) pacientų pasiekė prieš pažeidimą turėtą fizinio aktyvumo lygį, kitų (6%) jis sumažėjo.

Mozaikinio kremzlės persodinimo grupėje buvo 5 (6%) donorinės vietos skausmo atvejai. Su judesiais susijęs skausmas praėjo savaime, be papildomo gydymo ir įtakos klinikiškiems rezultatams neturėjo.

Vertinant gydymo artroskopiniu ir miniartrotominiu sąnario kremzlės transplantacijos metodu rezultatus paaiškėjo, kad po artroskopinių operacijų pacientai buvusį fizinio aktyvumo lygį pasiekė praėjus vidutiniškai 5,5 mėnesio, o po miniartrotominių – 6,9 mėnesio.

Vertinant gydymo rezultatų priklausomumą nuo kremzlės defektų dydžio pagal ICRS anketą nustatyta, kad šiek tiek blogesni rezultatai buvo didesnius sąnario kremzlės defektus turinčių pacientų, tačiau statistiškai reikšmingo skirtumo negavome ($p = 0,67$). Gydymo rezultatų priklausomumas nuo kremzlės defektų dydžio pavaizduotas 6 paveiksle.

Vertinant gydymo rezultatų priklausomumą nuo Q kampo, geresni rezultatai gauti mažesnę Q kampą turintiems pacientams, tačiau mūsų tyrime šis kampas galutiniams rezultatams įtakos taip pat neturėjo ($p = 0,62$).



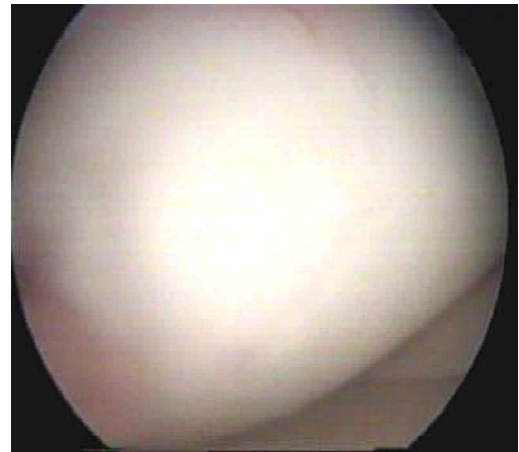
6 pav. Mozaikinės transplantacijos rezultatų priklausomumas nuo kremzlės defektų dydžio (cm²)

Dėl pakartotinių traumų kontrolinė artroskopija buvo atlikta 13 (15%) iš 85 pacientų, po mozaikinės transplantacijos praėjus vidutiniškai 12,5 mėnesio (8–16 mėn.). Jų metu 11 (85%) iš 13 atvejų nustatytas vientisas, lygus sąnario kremzlės paviršius, kitais atvejais (15%) tarp kremzlės transplantatų rasti I laipsnio (pagal ICRS) fibroelastinio regeneracinio audinio intarpai. Persodinto transplantato kremzlės spalva nesiskyrė nuo šalia esančios kremzlės ir palpuojama artroskopiniu kabliuku buvo tos pačios konsistencijos (7 pav.).

Histologinio tyrimo rezultatai (remiantis ICRS protokolu)

Histologiškai įvertinta kontrolinių artroskopijų (dėl pakartotinių traumų) metu paimta biopsinė medžiaga. Ištrinti 9 pacientų histomorfologiniai preparatai po mozaikinės autologinės transplantacijos praėjus vidutiniškai 12,4 mėnesio (8–16 mėn.). Kiti pacientai nesutiko, kad jiems būtų atliktas histomorfologinis sąnario kremzlės defekto vietos įvertinimas. Kremzlės atsitaisymo histomorfologinį įvertinimą pagal ICRS kremzlės atkūrimo protokolą atliko gydytojas patologas, kuris nežinojo apie operacijos pobūdį.

Po operacijų praėjus 12,4 mėnesio, pagal ICRS kremzlės atkūrimo protokolą 8 (88,8%) atvejais nustatytas normalus kremzlės atsitaisymo laipsnis, kai kaulinė transplantato dalis prigijo prie šalia esančio sveiko pokremzlinio kaulo, 1 (11,2%) atveju – beveik normalus, kai išliko neženkus (iki 0,3 mm) sąnario kremzlės paviršiaus netolygumas (8 ir 9 pav.). Šie ne-

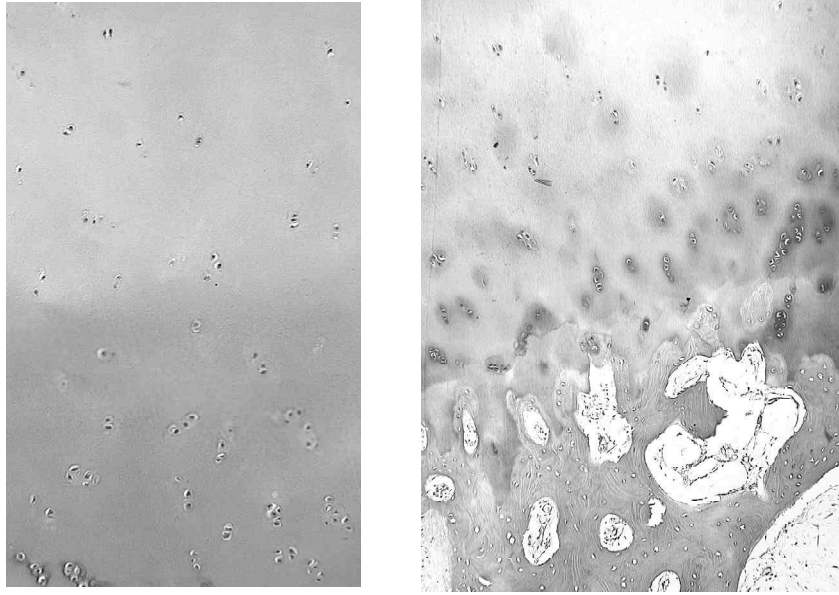


7 pav. Kontrolinės artroskopijos metu, praėjus 1 metams po kremzlės mozaikinės transplantacijos, rasta lygi ir vientisa kremzlė (R. Gudo atliktos artroskopijos metu padaryta vaizdo nuotrauka)


tolygumai neturėjo įtakos klinikiniam rezultatams. Nenormalaus įvertinimo negauta.

Branduolių magnetinio rezonanso ir rentgeno tyrimo rezultatai (remiantis ICRS protokolu)

Iš viso buvo atlikti 57 (67%) magnetinio branduolių rezonanso tyrimai ir visais atvejais – dviejų kryptių ir tunelinės rentgeno nuotraukos prieš operaciją ir po mozaikinės autologinės transplantacijos praėjus vidutiniškai $11,37 \pm 1,83$ mėnesio. Nė vienam pacientui neradome osteoartrizei būdingų požymių. Po operacijos visi transplantatai buvo prigiję, o sąnario kremzlės paviršius 51 (89%) pacientui buvo visiškai atkurtas (10 pav.). Persodintų transplantatų kremzlės sluoksnio storis 68% at-



8 pav. Histologinis preparatas praėjus 1 metams po mozaikinio kremzlės persodinimo procedūros. Pokremzlinis kaulas visai sugijęs, o tarp persodintos ir sveikos kremzlės matyti fibroelastinis audinys



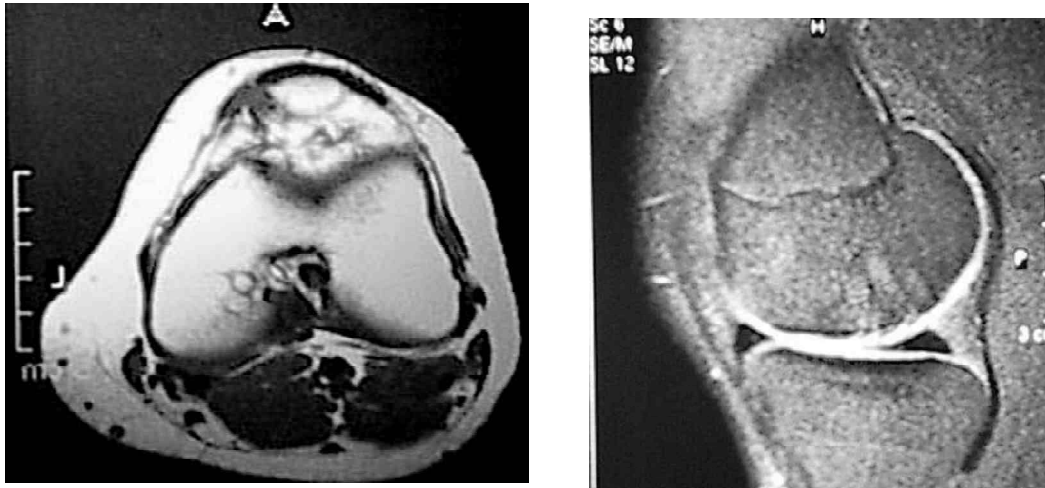
9 pav. Histologinis kremzlės atkūrimo įvertinimas, praėjus 12,4 mėn. po operacijos

vejų buvo tokio paties storio, kaip ir šalia esanti sveika kremzlė, kitais atvejais persodintas kremzlinis audinys buvo plonesnis nei šalia esančios sveikos kremzlės. Kaip žinoma, skirtingose kelio sąnario vietose kremzlės storis yra nevienodas, todėl donorinės kremzlės sluoksnio storis taip pat skiriasi. Specialiais instrumentais šie kremzlės audinio storio skirtumai „išlyginami“ ir transplantacijos metu sukuriamas lygus bei kongruentiškas sąnario kremzlės paviršius. Mūsų tyrimo duomenimis, 92% atvejų sąnario kongruentiškumas bu-

vo atkurtas, kitais atvejais (8%) išliko neženklaus pokremzlinio kaulo nelygumas, neturintis įtakos galutiniam sąnario paviršiaus kongruentiškumui.

Diskusija

Mūsų tyrimo duomenimis, po mozaikinės sąnario kremzlės transplantacijos statistiškai reikšmingai pagerėjo kelio sąnario funkcija ir daugumos pacientų fizinio aktyvumo lygis tapo toks, koks buvo prieš pažeidimą.



10 pav. Branduolių magnetinio rezonanso tyrimo nuotraukose makrosopiškai matyti normali kremzlė su prigijusiais kaulo ir kremzlės transplantatais, praėjus 12 mėnesių po mozaikinės kremzlės transplantacijos (KMUK Radiologijos klinikoje atlikta BMR)

Mūsų tyrime gauti mozaikinės transplantacijos rezultatai sutampa su literatūroje nurodytais, o jie svyruoja nuo 91% iki 100% [8, 9, 11, 12]. Prieš pažeidimą turėtas fizinio aktyvumo lygis sumažėjo ir gauti tikrai patenkinami rezultatai 6% pacientų. Visų šių pacientų sąnario kremzlės pažeidimo plotas buvo 4 cm². Tyrimo metu siekėme išsamiai apžvelgti fizinio aktyvumo lygio grįžimą po operacijų. Literatūroje beveik nėra duomenų apie šią problemą. Jau pirmą parą po operacijos pradedami kelio sąnario judesiai. Literatūros duomenimis, ankstyvi kelio sąnario judesiai pradedami tą pačią ar kitą dieną po operacijos, tačiau autoriai nesutaria dėl pasyvios ir aktyvios mankštos įtakos sąnario kremzlės atkūrimui [8, 9, 11–20].

Vertindami gyvenimo kokybę nustatėme, kad po mozaikinės transplantacijos pacientai grįžta į buvusį fizinio aktyvumo lygį per pirmus 6 mėnesius ir sąnario funkcija nuolat gerėja vienerius metus po operacijos. Remdamiesi savo tyrimu galime teigti, kad pacientų fizinio aktyvumo, objektyvūs bei subjektyvūs įvertinimai pamažu gerėjo vidutiniškai vienerius metus po operacijos ir po 24, 36, 48 ir 60 mėnesių išliko to paties lygio. Fizinio aktyvumo lygio atgavimo greitis nepriklausė nuo sąnario kremzlės pažeidimo dydžio, nors esant 4 cm², pažeidimams truko ilgiau (vidutiniškai 8 mėnesius). Kai pažeidimo dydis buvo mažesnis nei

4 cm², pradinis fizinio aktyvumo lygis pasiektas vidutiniškai per 4 mėnesius (nuo 3 iki 5 mėn.).

Po artroskopiškai atliktų sąnario kremzlės transplantacijos operacijų buvusį fizinio aktyvumo lygį pacientai pasiekė vidutiniškai po 5,5 mėnesio, o po miniartrotominių operacijų – vidutiniškai po 6,9 mėnesio. Dauguma autorių rekomenduoja atlikti artroskopinę sąnario kremzlės transplantaciją, kai sąnario kremzlės pažeidimo dydis yra mažesnis nei 2 cm².

Po sąnario kremzlės paviršiaus atkūrimo operacijų ypač svarbu riboti atraminį operuotos kojos krūvį. Kokia turi būti ribojimo laiko trukmė, vienodos nuomonės nėra, tačiau šiuo metu dažniausiai rekomenduojamas laikotarpis yra 4–6 savaitės [13–19]. Mes savo pacientams neleidome remtis operuota koja 4 savaites. Paskui pradėtas didėjantis atraminis krūvis ir po 6–8 savaičių leidome visiškai remtis operuota koja. Tokiam reabilitacijos protokolui pritaria ir kiti autoriai [13–16].

Atliekant kartotinę artroskopiją, daugumai ligonių (84%) nustatytas vientisas ir lygus sąnario kremzlės paviršius, o donorinės vietos buvo prisipildžiusios minkšto fibroelastinio audinio, 15% persodintų transplantatų turėjo I laipsnio (pagal ICRS) fibroelastinio regeneracinio audinio suaižėjimų, kurie, mūsų nuomone, atsiranda dėl nevisiškai tiksliai orientuotų transplantatų; sąnario apkrovos metu vyksta fibroelastinių skaidulų perkrova

ir vėlesnė jų degeneracija. Todėl tinkama transplantatų orientacija yra vienas iš svarbiausių šios metodikos principų. Literatūroje aprašyti mozaikinės transplantacijos biopsijos rezultatai: nuo 80% iki 94% biopatų buvo nustatytas normalus hialininis audinys [14–17]. Tai sutampa su mūsų tyrimo rezultatais.

Branduolių magnetinio rezonanso tyrimas patvirtino, kad visais mozaikinio kremzlės persodinimo atvejais išsilaikė persodintas hialininis kremzlės audinys, o transplantatai prigijo recipientinėje vietoje. Šiuo tyrimu nustatyta, kad visais atvejais transplantatai prigijo, tačiau signalas rodė, kad praėjus 24 mėnesiams po transplantacijos tebevyksta pokremzlinio kaulo struktūros regeneracijos procesai, kurių pobūdis dar nėra iki galo aiškus. Vis dėlto šie BMR radiniai neturėjo įtakos klinikiškiems rezultatams, visi pacientai jautėsi gerai, prieš operaciją buvę simptomai išnyko, kelio sąnario funkcija visiškai atsitaikė ir grįžo darbingumas.

Mūsų klinikinis, histologinis ir branduolių magnetinio rezonanso tyrimai įrodo, kad mozaikinis kremzlės persodinimas atkuria sąnario kremzlės paviršiaus kongruentiškumą ir yra veiksmingas fiziškai aktyvių ir jaunų žmo-

nių gydymo metodas. Tęsiame mozaikinės autologinės transplantacijos rezultatų vertinimą ir lyginimą su minimaliai invaziniu mikroperforacijų metodu. Manome, kad tikslesnės mozaikinio kremzlės persodinimo indikacijos leis nustatyti, ar I ir II laipsnio lokalių kelio sąnario osteoartrozės atvejais galima tikėtis gerų rezultatų, padės sumažinti sinovito daromą žalą ir atitolinti galutines kelio sąnario paviršių susidėvėjimo stadijas.

Išvados

1. Gydant kelio sąnario kremzlės pažeidimus mozaikiniu kremzlės transplantacijos metodu, geri sąnario kremzlės atkūrimo rezultatai gaunami 93% pacientų.
2. Mozaikinis kremzlės transplantacijos metodas 94% pacientų grąžino prieš pažeidimą turėtą fizinio aktyvumo lygį ir sąnario funkciją ($p < 0,05$).
3. Histologiniu tyrimu mozaikinio kremzlės persodinimo preparatuose nustatyta hialininė kremzlės struktūra su normaliu pokremzliniu audiniu.
4. Branduolių magnetinio rezonanso ir rentgeno tyrimo duomenimis, atlikus mozaikinę transplantaciją, sąnario kongruentiškumas buvo atkurtas 92% pacientų.

LITERATŪRA

1. Jackson DW, Lalor PA, Aberman HM, Simon TM. Spontaneous repair of full-thickness defects of articular cartilage in goat model. *J Bone Joint Surg Am*. 2001; 83: 53–64.
2. Messner K, Wei X. Healing chondral injuries. *Sports Med Arthrosc Rev* 1998; 6: 13–24.
3. Caplan AI, Elyaderani M, Mochizuki Y, Wakitani S, Goldberg VM. Principles of cartilage repair and regeneration. *Clin Orthop* 1997; 342: 254–269.
4. Shapiro F, Koide S, Glimcher MJ. Cell origin and differentiation in the repair of full-thickness defects of articular cartilage. *J Bone Joint Surg Am* 1993; 75: 532–553.
5. Rodrigo JJ, Steadman RJ, Silliman JF, et al. Improvement of full-thickness chondral defect healing in the human knee after debridement and microfracture using continuous passive motion. *Am J Knee Surg* 1993; 7: 109–116.
6. Yamashita F, Sakakida K, Suzu F, Takai S. The transplantation of an autogenic osteochondral fragment for osteochondritis dissecans of the knee. *Clin Orthop* 1985; 201: 43–50.
7. Fabbriacci C, Schiavone Panni A, Decogliano A, et al. Osteochondral autograft in the treatment of osteochondritis dissecans of the knee. In: AOSSM Annual Meeting. Orlando, FL, 1991.
8. Gudas R. Kelio sąnario disekuojamojo osteochondrito gydymas patologiškai fragmentą fiksuojant blauzdikauliniais transplantantais (Arthroscopic bone peg fixation in the treatment of the osteochondritis dissecans of the knee joint). *Medicina* 2000; 36 (7): 696–703.
9. Gudas R. Autologinės kaulinės-kremzlinės (mozaikinės) transplantacijos pritaikymas sąnariinių šlaunikaulio krumplių defektams dengti (Autologous osteochondral transplantation (mosaicoplasty) for the treatment of femoral condyle defects). *Medicina* 2002; 38 (1): 52–58.
10. Gudas R, Kunigiškis G, Kalesinskas RJ. Vėlyvieji disekuojamojo osteochondrito rezultatai (Long-term results of osteochondritis dissecans). *Medicina*. 2002; 38 (3): 284–289.
11. Gudas R, Simonaitytė R, Riauba L, Pocius G, Kalesinskas RJ. Sąnariinių paviršių patologijos chirurginio gydymo efektyvumas naudojant Pridie tunelizacijas (Joint surfaces pathology treatment with Pridie drilling). *Medicina* 2002; 38 (7): 720–730.
12. Gudas R, Kalesinskas KJ, Monastyreckienė E, Valančiūtė A, Trumpickas V. Mozaikinio kremzlės ir kaulo persodinimo rezultatai gydant kelio sąnario kremzlės defektus (Osteochon-

dral transplantation for the treatment of femoral condyle defects). *Medicina*. 2003; 39 (5): 469–475.

13. Gudas R, Kalesinskas RJ. Menisko susiuvimo klinikinių ir funkcinų rezultatų įvertinimas. *Lietuvos chirurgija (Lithuanian Surgery)* 2002; 1 (1): 54–58.

14. Hangody L, Kish G, Karpati Z, Szerb I, Udvarhelyi I, Toth J, Dioszegi Z, Kendik Z. Autogenous osteochondral graft technique for replacing knee cartilage defects in dogs. *Orthopaedics (international edition)* 1997 May/June; 5 (3).

15. Hangody L, Kish G, Karpati Z. Mosaicplasty for the treatment of osteochondritis dissecans of the knee. *J. Sports Traumatology and Related Research* 1998; 20 (2).

16. Steadman RI, Rodkey WG, Briggs KK, Rodrigo JJ. Die Technik der mikrofrakturierung zur behandlung von kompletten knorpeldefekten in kniegelenk. *Orthopade* 1999; 28: 26–32.

17. Solheim E. Mosaicplasty in articular cartilage injuries of the knee. *Tidsskr Nor Laegeforen* 1999 Nov 10; 119 (27): 4022–4025.

18. Bobic V. Arthroscopic osteochondral autograf transplantation in anterior crutiate ligament reconstruction: A preliminary study. *Knee Surg Sports Traumatol Arthrosc* 1996; 3: 262–264.

19. Sgaglione NA, Miniaci A, Gillogly SD, Carter TR. Update on advanced surgical techniques in the treatment of traumatic focal articular cartilage lesions in the knee. *Arthroscopy* 2002 Feb Supl; 18 (2): 9–32.

20. Barber FA, Chow JC. Arthroscopic osteochondral transplantation: Histologic results. *Arthroscopy* 2001 Oct; 17 (8): 832–835.

Gauta: 2004 09 15

Priimta spaudai: 2004 11 15