

Altemeierio operacija dėl tiesiosios žarnos įstrigusio iškritimo – atvejo analizė

Altemeier operation due to incarcerated rectal prolapse – a case analysis

Edmundas Sakalauskas^{1,2}, Narimantas Evaldas Samalavičius^{1,2}, Kasparas Gylys^{1,2},
Ramunė Ryliškytė^{1,2}

¹ *Vilniaus universitetinio Onkologijos instituto Chirurgijos klinika, Santariškių g. 1, LT-08660 Vilnius*

² *Vilniaus universiteto Medicinos fakulteto Vidaus ligų, šeimos medicinos ir onkologijos klinika, Santariškių g. 2, LT-08661 Vilnius*

El. paštas: narimantas.samalavičius@loc.lt

¹ *Vilniaus University, Institute of Oncology, Clinic of Surgery, Santariškių Str. 1, LT-08660 Vilnius, Lithuania*

² *Vilniaus University, Faculty of Medicine, Clinic of Internal Medicine, Family Medicine and Oncology Santariškių Str. 2, LT-08661 Vilnius, Lithuania*

E-mail: narimantas.samalavičius@loc.lt

Visiškas tiesiosios žarnos iškritimas yra reta, o tiesiosios žarnos įstrigęs iškritimas dėl tiesiosios žarnos naviko labai reta būklė. Vienas iš gydymo metodų yra Altemeierio operacija. Pateikiama šios operacijos atvejo analizė. 60 metų vyrui buvo atlikta Altemeierio operacija dėl tiesiosios žarnos įstrigusio iškritimo, kurį sukėlė tiesios žarnos viliozinis navikas. Po operacijos rastas ir T1 adenokarcinomos židiny. Pooperacinė eiga buvo sklandi, šeštą pooperacinę parą ligonis išrašytas į namus. Pooperaciniu laikotarpiu ligoniui rekomenduotas tik stebėjimas.

Reikšminiai žodžiai: tiesiosios žarnos iškritimas, tiesiosios žarnos navikas, išmatų nelaikymas, Altemeierio operacija.

Full thickness rectal prolapse is a rare disease, and incarcerated rectal prolapse due to rectal tumor is a very rare condition. A method of choice is Altemeier operation. A case of Altemeier's operation is presented. 60-year-old man has been operated on due to incarcerated rectal prolapse caused by rectal villous tumor. Postoperative course was uncomplicated, on 6th postoperative day the patient was discharged from the hospital. A T1 rectal cancer in postoperative specimen was detected, and surveillance only was offered.

Key words: rectal prolapse, rectal cancer, faecal incontinence, Altemeyer operation.

Įvadas

Tiesiosios žarnos iškritimas seniai žinoma koloproktologinė patologija. Tiesiosios žarnos iškritimas yra aprašytas jau senovės Egipto Eberso papirusuose (1500 m. pr. Kr.). Pirmasis svarus bandymas susisteminti žinias apie

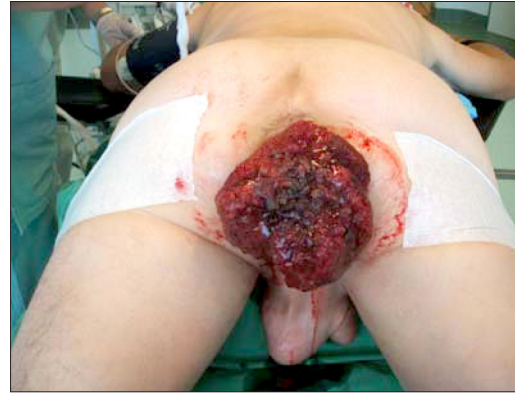šią ligą ir jos gydymą – 1831 metais Londone pasirodžiusi Fredericko Salmono monografija [1]. Tiesiosios žarnos iškritimas dažnesnis vyresnio amžiaus žmonėms, moterims pasitaiko 6–7 kartus dažniau nei vyrams. Kokia tiesiosios žarnos iškritimo priežastis, aiškina kelios teorijos. A. V. Moschcowitziaus (2) teorija (1912)

tiesiosios žarnos iškritimą aiškina slenkančiosios išvaržos mechanizmu (slenkančiosios išvaržos teorija), kai išvaržos maišą sudaro gili Duglaso ertmė. Brodeno ir Snellmano teorija (1968), vadinamoji tiesiosios žarnos žiedinės invaginacijos teorija [3], teigia, kad iškritimas įvyksta dėl tiesiosios žarnos invaginacijos maždaug 6–8 cm nuo išangės.

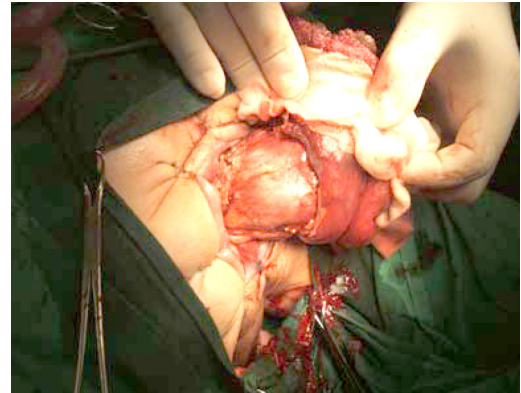
Pasiūlyta daug tiesiosios žarnos chirurginio gydymo metodų. „Aš ieškojau literatūroje ir radau aprašytų nuo 30 iki 50 operacijų tiesiosios žarnos iškritimui gydyti ir vis dėlto norėčiau pridėti dar vieną“, – taip 1959 m. rašė vienos žinomiausių tiesiosios žarnos iškritimo gydymo operacijų autorius Ch. Wellsas [4]. Iš viso yra pasiūlyta per 200 operacijų, iš kurių apie 50 atliekama ir šiandien. Galima teigti, kad visų operacijų yra du tipai: perinealinės operacijos, atliekamos iš tarpvietės srities be laparotomijos (Thierscho išangės apjuosimas, 1891 [10]; Delorme mukozektomija, 1900; Alteimerio proktosigmoidektomija, 1952), ir transabdominalinės operacijos, atliekamos laparotomijos būdu (fiksacinės operacijos – Moschcowitziaus, 1912; Pemberton ir Stalkerio, 1939 [7]; Roscoe Grahamo, 1942 [6]; Orro, 1947; Ripsteino, 1952; Wellso, 1959; ir kombinuotoji Frykmano ir Goldbergio, 1969). Pastarosios gali būti atliekamos ir laparoskopiskai (rektopeksijos). Delorme ir Alteimerio [5] yra populiariausios šio tipo operacijos. Transabdominalinių operacijų būdai yra dar įvairesni. Operacijos gali būti atliekamos naudojant tinklę – tokios yra C. Wello [4] ar C. B. Ripsteino [8] operacijos; gali būti atliekama žarnos rezekcija, pavyzdžiui, operuojant H.M. Frykman-Goldbergio metodu [9, 10]. Šiame straipsnyje aprašomas Alteimerio operacijos atvejis.

Atvejo analizė

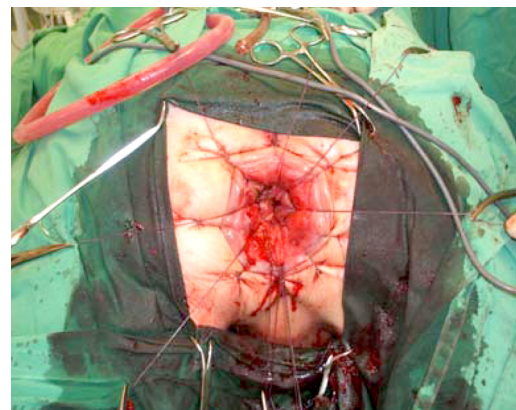
Ligoniu P. Š., 60 metų, namuose iškrito tiesioji žarna ir ji tapo neatitaisoma (1 pav.). Ligonis iškviėtė greitąją medicinos pagalbą ir buvo nuvežtas į VGPUL, iš kur – į VMUL Proktologijos skyrių, iš čia, įtarus tiesiosios žarnos vėžį, perkeltas į VUOI. Apie 6 mėn. ligonį vargina iškrintanti iš išangės tiesioji žarna, tuštinimasis su „šlapimu“ iki 1,5 litro per parą, atsiradęs kraujavimas ir pasunkėjęs pasituštinimas. Ligonis iki tiesiosios žarnos įstrigusio iškritimo epizodo ambulatoriškai buvo tiriamas planine tvarka. Tiriant buvo konstatuojamas



1 pav. Gigantinis tiesiosios žarnos polipas su išopėjimu, tiesioji žarna iškritusi, neatitaisoma



2 pav. Atliekamas žiedinis pjūvis per visus tiesiosios žarnos sluoksnius iki gleivinės



3 pav. Tiesiosioji žarna su naviku pašalinta. Žarnos vientisumas atkurtas aštuoniomis 3.0 vieno aukšto vikriolo siūlėmis

tiesiosios žarnos viliozinis navikas, apimantis visą tiesiąją žarną. Apžiūrint digitaliai: tiesiosios žarnos ampulėje žiediškas minkštas, paslankus darinys. Atlikus rektoskopiją nustatyta, kad visą tiesiosios žarnos sienelę cirkuliariai apima viliozinis navikas, turintis nedidelį išopėjimą 5 cm nuo dantytosios linijos priekinėje sienelėje. Rektoskopas toliau praeina. Tris kartus kartotos biopsijos iš naviko, išvada – tubuloviliozinė adenoma. Retrogradinės irigoskopijos duomenimis, tai gigantinis, neviesiškas užkemšantis spindį, egzofitinis tiesiosios žarnos navikas su išopėjimu. Išvada: endogezofitinis tiesiosios žarnos navikas. Atlikta pilvo organų echoskopija, cistoskopija, ekskrecinė urografija – be pakitimų.

Ligoniu pasiūlytas skubus operacinis gydymas. Su operacija ligonis sutiko. 2006 metų rugpjūčio 9 dieną ligonis operuotas, atlikta tarpvietės proktosigmoidektomija Altemeierio būdu.

Bendrosios neįtautos sąlygomis ligoniui atliktas žiedinis pjūvis per visus tiesiosios žarnos sluoksnius iki gleivinės 1–1,5 cm nuo dantytosios linijos (2 pav.). Atliekant hemostazę pašalinta visa iškritusi žarna. Žarnos vientisumas atkurtas aštuoniomis 3.0 vieno aukšto vikriolo siūlėmis. Pooperacinė eiga be komplikacijų, šeštą parą ligonis išrašytas į namus.

LITERATŪRA

1. Salmon F. Practical observations on prolapsus of the rectum. 1983; 26: 845–53.
2. Moschcowitz AV. The pathogenesis, anatomy and cure of prolapsus of the rectum. 1912; 15: 7–21.
3. Broden B, Snelman B. Procidentia of the rectum studied with cineradiography: a contribution of the discussion of causative mechanism. 1968; 11: 330–47.
4. Wells C. New operation for rectal prolapse. 1959; 52: 602–3.
5. Altemeier WA, Schowengerdt C, Hunt J. Nineteen years experience with one stage perineal repair of rectal prolapse. 1971; 173: 993–1006.

Gauta: 2010-03-09

Priimta spaudai: 2010-04-02

Aptarimas

Tiesiosios žarnos iškritimo gydymas neturi vienareikšmiškos chirurginės strategijos. Laikomasi nuomonės, jog po abdominalinių operacijų tiesiosios žarnos iškritimo recidyvo tikimybė mažesnė. Lyginant su Delorme operacija, Altemeierio yra kiek sudėtingesnė, tačiau sudaro puikias sąlygas levatoroplastikai, o tai gana svarbu, kai yra didesnis išmatų nelaikymas. Transabdominalinių operacijų komplikacijas padidina ne tik laparotomija, bet ir pooperacinio žarnų užkietėjimo rizika, ypač jei mobilizuojami vadinamieji šoniniai tiesiosios žarnos raiščiai [4, 8]. Reikia nepamiršti ir mažojo dubens nervų pažeidimo tikimybės. Altemeierio operacija yra tinkamiausia esant įstrigusiam tiesiosios žarnos iškritimui. Šiuo atveju papildomas gydymas pacientui nebuvo siūlomas, nes operacijos metu buvo pašalinta visa tiesioji žarna su pasaitu, navikas – vidutiniškos diferenciacijos adenokarcinoma T1, metastazių limfmazgiuose nerasta.

Išvada

Tarpvietės rektosigmoidektomija buvo saugi ir veiksminga operacija tiesiosios žarnos įstrigusiam iškritimui gydyti.

6. Graham RR. the operative repair of massive rectal prolapse. 1942; 115: 1007–14.
7. Pemberton JJ, Stalker LK. Surgical treatment of complete rectal prolapse. 1939, p. 109, 799.
8. Ripstein CB. Treatment of massive rectal prolapse. 1952; 83: 68–73.
9. Frykman HM, Goldberg SM. The surgical treatment of rectal procidentia. 1969; 129: 1225–30.
10. Wolff BG, Fleshman JW, Beck DE. The ASCRS textbook of colon and rectal surgery. 2007; 47: 665–75.