

# Pooperacinio stemplės ir skrandžio ar stemplės ir plonosios žarnos jungties nesandarumo gydymas išsiplečiančiais stentais

## Treatment of postoperative esophagogastrostomy/esophagoenterostomy leaks by using self-expanding stents

Arnoldas Krasauskas<sup>1</sup>, Renatas Aškinis<sup>1</sup>, Saulius Cicėnas<sup>1,2</sup>, Tamara Tyrina<sup>1</sup>, Ramūnas Ambrozaitis<sup>1</sup>, Eugenijus Stratilovas<sup>1</sup>

<sup>1</sup>*Vilniaus universiteto Onkologijos institutas, Santariškių g. 1, LT-08660 Vilnius*  
*El. paštas: torakalinis@gmail.com*

<sup>2</sup>*Vilniaus universiteto Medicinos fakulteto Reabilitacijos, sporto medicinos ir slaugos institutas*

<sup>1</sup>*Institute of Oncology, Vilnius University, Santariškių str., 1, LT-08660 Vilnius, Lithuania*  
*E-mail: torakalinis@gmail.com*

<sup>2</sup>*Vilnius University, Faculty of Medicine, Institute of Rehabilitation, Sport Medicine and Nursing*

---

### Įvadas

Po rezekcinių operacijų stemplės ir skrandžio ar stemplės ir žarnos jungties nesandarumas yra grėsmingiausia komplikacija, pasireiškianti iki 27 % operuotų ligonių. Ji gali būti mirtina iki 9 % tokių ligonių dėl infekcijos ir negalėjimo valgyti. Nuo 2005 m. fistulei panaikinti pradėjome į jungties spindį implantuoti išsiplečiančius silikonu dengtus stentus. Darbo tikslas – įvertinti, ar šis būdas tinka pooperacinių fistulių sukeltoms komplikacijoms gydyti.

### Ligoniai ir metodai

Vilniaus universiteto Onkologijos institute nuo 2005 iki 2009 metų buvo atlikta 417 stemplės ir skrandžio rezekcinių operacijų dėl onkologinių ligų. Po skrandžio pašalinimo operacijų atsirado 2,87 % fistulių, po stemplės operacijų – 21,65 % fistulių. Per šį laikotarpį 15 ligonių buvo implantuota 21 stentas dėl pooperacinių jungties fistulių: 4 (26,67 %) ligoniams – po *Akyama* operacijų, 7 (46,67 %) – po *Lewis* operacijų ir 4 (26,7 %) – po gastrektomijos. Spindis buvo protezuojamas maždaug po 17 dienų nustačius fistulę (nuo 3 iki 60 dienų). Buvo naudojami išsiplečiantys silikonu dengti plastikinio ar nitinolinio karkaso stentai. Dviem (13,3 %) ligoniams stentai keisti po 1 kartą ir dviem (13,3 %) – po 2 kartus.

### Rezultatai

Mirčių po šių procedūrų nebuvo. Tiriant rentgenu 6 (40 %) ligoniams po stento implantavimo kontrastinio skysčio tekėjimo pro fistulę nematyta, 4 (26,67 %) – gautas dalinis efektas, o 1 (6,67 %) – tik sumažėjęs geriamojo kontrastinio skysčio kiekio pratekėjimas fistule. Vidutiniškai po 5 dienų (3–14 dienų) 3 (20 %) ligoniams stentai pašalinti dėl nestabilios jų padėties ir 1 (6,7 %) ligonei – dėl nestabilios stento padėties sukulto kraujavimo iš jungties kraštų. Dviem (13,3 %) ligoniams stentai pašalinomi savaime, 1 (6,7 %) ligonei stentas pašalintas laparotomijos būdu, nes buvo įstrigęs terminalinėje klubinės žarnos srityje. Vienas (6,67 %) ligonis atvyko tik po vienerių metų dėl sutrikusio (IV<sup>o</sup>) rijimo, sukulto randinio susiaurėjimo. Jam stentas pašalintas laparotomijos būdu, suformuota nauja stemplės ir plonosios žarnos jungtis. Šešiams (40 %) ligoniams stentai pašalinti nelikus jungties nesandarumo vidutiniškai po 47 parų (29–127 dienų) endoskopinės procedūros metu.

## Išvados

Stemplės ir skrandžio ar stemplės ir žarnos jungties protezavimas implantuojant į spindį išsiplečiančius silikonu dengtus stentus yra saugus ir efektyvus būdas fistulių okliuzijai bei jų sukeltoms komplikacijoms gydyti. Vienuolikai (73,3 %) iš 15 ligonių būklė pagerėjo dėl greičiau išnykusios infekcijos. Šeši (54,5 %) iš 11 ligonių galėjo valgyti jau kitą dieną po procedūros. Dviem (13,3 %) ligoniams įdėjus stentą įvyko komplikacijų. Po 6 mėn. ir vėliau 4 (26,67 %) geros būklės ligoniams reikėjo chirurginės intervencijos galutinei fistulių sukeltų komplikacijų korekcijai.

**Pagrindiniai žodžiai:** pooperacinė fistulė, stentavimas, savaime išsiplečiantis stentas.

## Background

Esophagogastrostomy/esophagoenterostomy leak is a major complication after esophagectomy or gastrectomy and could cause an up to 9 % postoperative mortality. Since 2005, we use self-expanding stents for the occlusion of anastomotic leaks. The objective is to analyse the usefulness of this method for the treatment of anastomotic fistulas.

## Patients and methods

From 2005 to 2009, 417 esophageal resections and gastrectomies for oncology patients were made. After gastrectomies, there were 2.87% and after oesophageal resection 21.65 % of anastomotic leaks. Twenty-one silicon-covered self-expanding stents were placed for 15 patients: for 4 patients (26.67 %) after Akyama type operations, 7 (46.67 %) after Lewis type operations and 4 (26.67 %) after gastrectomies. For 4 (26.67 %) patients, leaks were complicated with neck fistulas, 2 (13.3 %) with peritonitis, 8 (53.3%) with empyema and tracheoesophageal fistula. The median interval between detecting the fistula and stenting were 17 days (range, 3–60 days). We used silicon-covered plastic or nitinol armed self-expanding stents. For 2 (13.3 %) patients we replaced stents once and for 2 (13.3 %) twice.

## Results

Postinterventional esophagogram demonstrated full coverage of the leak in 6 (40 %) patients, and 1 (6.67 %) showed only a lower volume flow of the swallowed contrast. In 4 (26.67 %) patients, in the horizontal position we observed retrograde contrast effusion. In 4 (26.67 %) patients, stents were removed on average after 5 days (range 3–14 days) of instability and for 1 (6.7 %) after a volatile situation caused by bleeding from the edges of the fistula. Two (13.3 %) stents moved down to gut, 1 (6.7 %) need laparotomy because it was stuck in the *ileum terminale*. One (6.67 %) patient came after 1 year with IV<sup>o</sup> dysphagia. We performed laparotomy to remove the stent and a new anastomosis to treat stenosis. Six (40 %) stents were removed during endoscopic procedures without residual leaks on average after 47 days (range 29–127 days).

## Conclusions

Silicon-covered self-expanding stent is an effective method of occluding postoperative esophagogastrostomy/esophagoenterostomy leaks. In 11 (73.3 %) of 15 patients, the condition improved because of accelerated healing of infectious complications. 6 (54.5 %) of 11 patients could begin eating next day after the procedure. There were only 2 (13.3 %) stent implantation-related complications. After 6 months and later in good condition 4 (26.67 %) patients had a surgical intervention for the final correction of fistulas-caused complications.

**Key words:** esophagogastrostomy leaks, esophagoenterostomy leaks, self-expanding stents.

## Įvadas

Po išplėstinių stemplės ar skrandžio rezekcinių operacijų dėl onkologinių ligų stemplės ir skrandžio ar stemplės ir žarnos jungties nesandarumas yra grėsmingiausia pooperacinė komplikacija, pasireškianti iki 27 % [1] operuotų ligonių. Ji gali būti mirtina iki 9 % tokių ligonių [2]. Dėl jungties nesandarumo (fistulių) vystosi pūlinis pleuritas, mediastinitas, peritonitas, sepsis ir kitos gyvybei pavojingos komplikacijos. Ligonius vargina nenormalus valgymas, infekcija, fizinį aktyvumą ribojantis nuolatinis pūlingo turinio siurbimas pro drenus. Kartotinė operacija fistulei uždaryti tuo metu negalima dėl atviros infekcijos ir sunkos ligonio būklės. Tokiam ligo-

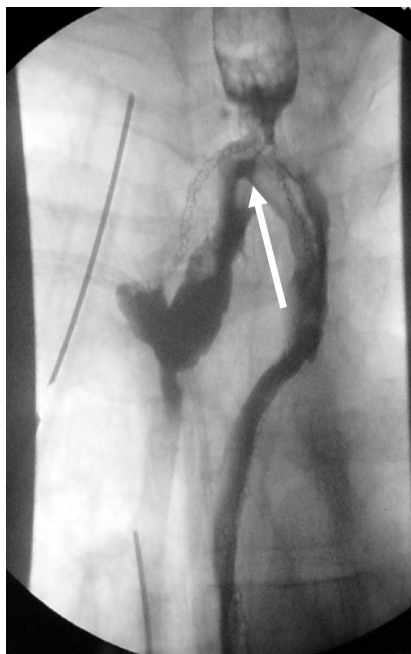
niui skiriamas konservatyvusis gydymas (antibakterinis, detoksikacinis), enterinis ir paraenterinis maitinimas todėl didėja lovdienių skaičius ir gydymo išlaidos. Nuo 2005 metų mūsų įstaigoje fistulei panaikinti pradėti taikyti išsiplečiantys stentai, kurie implantuojami į stemplės ir skrandžio stiebelio ar stemplės ir žarnos jungties spindį. Darbo tikslas yra įvertinti, ar šis būdas tinka pooperacinių fistulių sukeltoms komplikacijoms gydyti.

## Ligoniai ir metodai

Vilniaus universiteto Onkologijos instituto Krūtinės chirurgijos ir onkologijos bei Bendrosios ir abdominalinės chirurgijos ir onkologijos skyriuose nuo 2005 iki

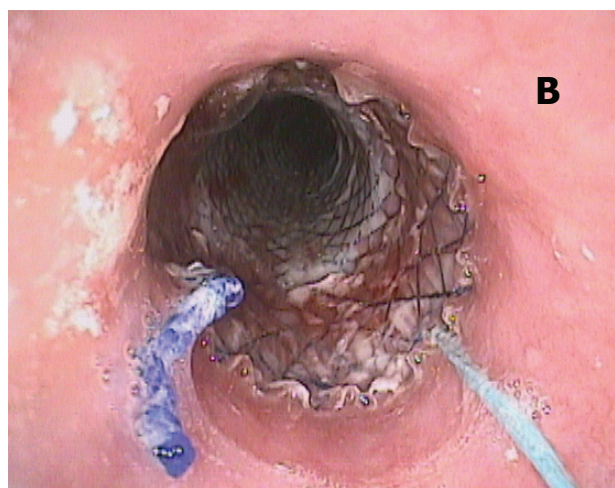
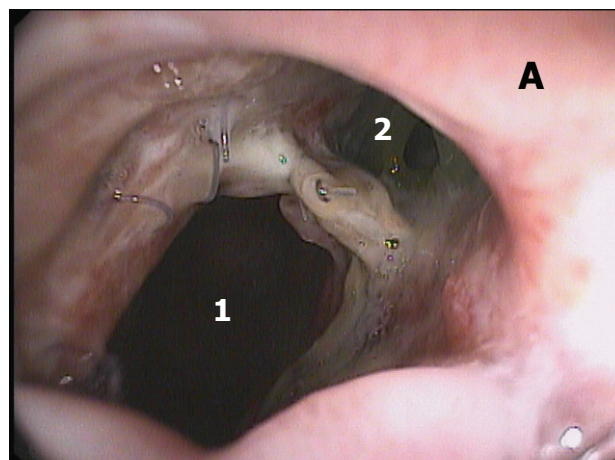
**Lentelė.** 2005–2009 m. atliktos stemplės ir skrandžio rezekcinės operacijos dėl onkologinių ligų

Operacijos	2005 m.	2006 m.	2007 m.	2008 m.	2009 m.	Iš viso
Gastrektomija	60	68	85	69	67	349
Stemplės rezekcija <i>Akyama</i> būdu	5	5	1	3	8	22
Stemplės rezekcija <i>Lewis</i> būdu	2	1	8	5	6	22
Transhiatinė stemplės rezekcija	4	6	5	6	3	24
Iš viso	71	80	99	83	84	417



**1 pav.** Stemplės ir skrandžio stieblio jungties fistulė į pleuros ertmę po transtorakalinės stemplės rezekcijos *Lewis* būdu (rodykle pažymėta fistulės anga)

2009 metų buvo atlikta 417 stemplės ir skrandžio rezekcinių operacijų dėl onkologinių ligų: 68 subtotalinės stemplės rezekcijos ir 349 gastrektomijos (1 lentelė). Po skrandžio pašalinimo operacijų atsirado iki 2,87 % fistulių, po stemplės rezekcijų – 21,65 % fistulių. Nesandarumas buvo nustatomas kontrastuojant jungties sritį ir kontroliuojant rentgenu (1 pav.), o destruktinių pokyčių dydis – endoskopuojant (2 pav.). Per šį laikotarpį 15 ligonių buvo implantuota 21 stentas dėl pooperacinių jungties fistulių: 4 (26,67 %) ligoniams – po transtorakalinės stemplės rezekcijos su jungtimi kakle *Akyama* būdu, 7 (46,67 %) – su jungtimi krūtinės ąs-



**2 pav.** A – endoskopinis stemplės ir skrandžio stieblio jungties fistulės vaizdas (1 – skrandžio stieblio spindis, 2 – fistulės anaga), B – vaizdas po stentavimo

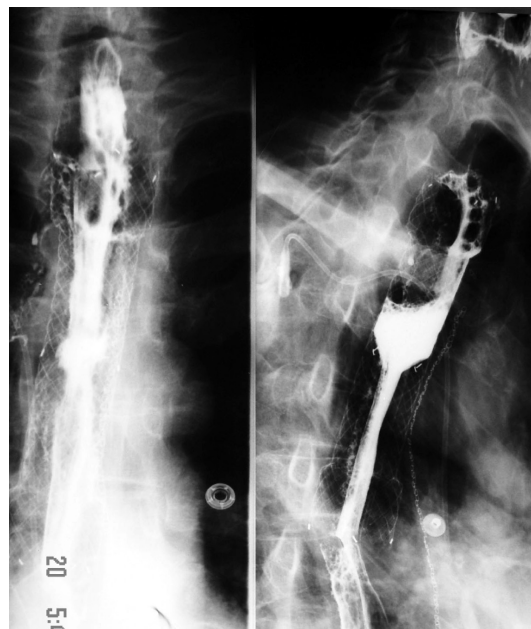toje *Lewis* būdu ir 4 (26,7 %) – po skrandžio pašalinimo su intratorakaline stemplės ir plonosios žarnos jungtimi. Keturiems (26,67 %) ligoniams jungties nesandarumas komplikavosi kaklo fistule, 2 (13,3 %) – ribotu perito-



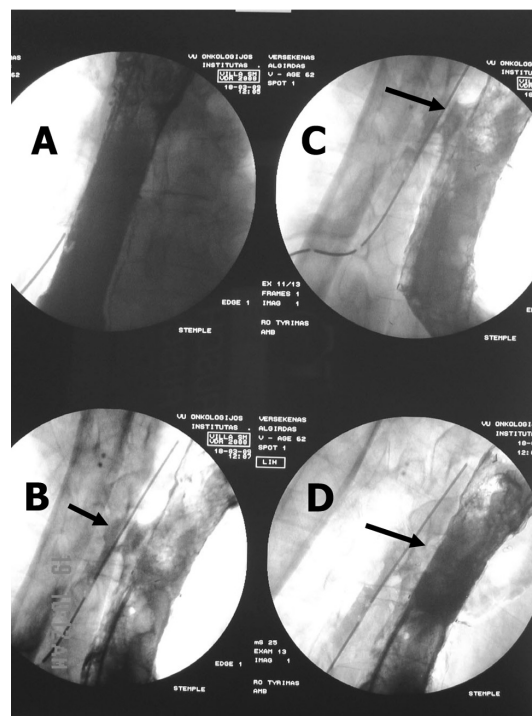
nitū, 8 (53,3 %) – pūline pleuros empiema, 1 (6,67 %) – trachėjos ir stemplės fistule. Keturiems (26,67 %) ligoniams pleuros empiemai gydyti reikėjo suformuoti pleurostomą, 7 (46,67 %) – užteko aktyviai siurbti pūlingą turinį pro drenus, 4 (26,67 %) – reikėjo plačiai atverti kaklo žaizdą. Spindis buvo protezuojamas, kai po fistulės nustatymo praeidavo maždaug 17 dienų (nuo 3 iki 60 dienų). Buvo naudojami išsiplečiantys silikonu dengti plastikinio (Polyflex Esophagus, W. Rūsch, Vokietija) ar nitinolinio (Choostent/Hanarostent, M.I. Tech Co. Ltd, Pietų Korėja) karkaso stentai. Procedūra atliekama taip: naudojant lankstų endoskopą įkišama styga į skrandžio stiebelį ar nuvedamąją žarną ir kontroliuojant rentgenu implantuojamas stentas. Dviem (13,3 %) ligoniams stentai keisti po 1 kartą ir dviem (13,3 %) – po 2 kartus dėl netinkamos padėties ar nepakankamo sandarumo.

## Rezultatai

Mirčių po šių procedūrų ir dėl nesandarios jungties sukeltų pūlinių komplikacijų nebuvo. Tiriant rentgenu 6 (40 %) ligoniams jau kitą dieną po stento implantavimo nematyta, kad išgertas kontrastinis skystis tekėtų pro fistulės angą (3 pav.). Dar 4 (26,67 %) ligoniams poveikis buvo dalinis: jiems stovint, ryjamas kontrastinis skystis tekėjo stentu be kliūčių ir nepratekėdamas, tačiau paguldžius ant nugaros buvo matomas retrogradinis kontrastinio skysčio tekėjimas fistule šalia stento (4 pav.). Dalinis poveikis pasireiškė dėl platesnio skrandžio stiebelio ar plonosios žarnos spindžio defekto žemiau jungties. Vienam (6,67 %) ligoniui buvo tik sumažėjęs geriamojo kontrastinio skysčio kiekio pratekėjimas fistule. Jam stentas nešalintas, nes labai sumažėjo pūlinga sekrecija pro drenus iš pleuros ertmės. Toliau gydytas konservatyviai, po 54 dienų kontrastinis skystis pro fistulę nebepratekėjo ir ligonis pradėjo valgyti. Vidutiniškai po 5 dienų (3–14 dienų) 3 (20 %) ligoniams stentas pašalintas dėl nestabilios jo padėties ir 1 (6,7 %) ligonei (po gastrektomijos) – dėl nestabilios stento padėties sukulto kraujavimo iš jungties kraštų. Visiems šiems ligoniams, implantavus stentą, jungtis nebuvo pakankamai sandari, nes jungties spindis dėl ryškių nekrobiozinių pokyčių buvo per platus. Dviem (13,3 %) ligoniams stentai savaime pasišalino per žarnyną, o 1 (6,7 %) ligonei – po 198 dienų stentas pa-



3 pav. Rentgeninis vaizdas po stentavimo: stentas uždaro jungties defektą ir pro fistulę kontrastinio skysčio nebeįteka į pleurą



4 pav. Dalinis efektas po stentavimo: A – stovinčio ligonio ryjamas kontrastinis skystis be kliūčių ir nepratekėdamas slenka stentu; B, C, D – paguldžius ligonį ant nugaros, matomas retrogradinis kontrastinio skysčio tekėjimas fistule šalia stento (rodyklėmis pažymėta fistulės anga)

šalintas laparotomijos būdu, nes buvo įstrigęs terminalinėje klubinės žarnos dalyje ir sukėlė dalinio žarnų nepraeinamumo simptomus (pilvo pūtimą, vidurių užkietėjimą, spazminį skausmą). Vienas (6,67 %) ligonis atvyko tik po vienerių metų po gastrektomijos dėl sutrikusio (IV<sup>o</sup>) rijimo. Stentas buvo perraugęs randiniais audiniais ir nebuvo galima jo pašalinti endoskopuojant. Ligoniu atlikta laparotomija, stentas pašalintas ir suformuota nauja stemplės ir plonosios žarnos jungtis dėl randinio susiaurėjimo. Vienam (6,67 %) ligoniui po kartotinio spindžio protezavimo metalinio karkaso stentu su išsiplečiančia porolono manžete buvo uždaryta trachėjos ir stemplės fistulė ir jau kitą dieną jis galėjo valgyti. Ligonio būklei pagerėjus, po 6 mėnesių dėl neužsitraukusio trachėjos membraninės dalies defekto atlikta trachėjos plastika, suformuota nauja stemplės ir skrandžio stiebelio jungtis. Kitiems 6 (40 %) ligoniams stentai pašalinti nelikus jungties nesandarumo vidutiniškai po 47 parų (29–127 dienų) endoskopinės procedūros metu: 1 (6,67 %) ligoniui – po gastrektomijos, 1 (6,67 %) – po transhiatinės stemplės rezekcijos ir 4 (26,67 %) – po transtorakalinės stemplės rezekcijos *Lewis* būdu.

## Diskusija

Teigiamas poveikis buvo pasiektas 11 (73,3 %) iš 15 ligonių. Kitų tyrėjų duomenimis, tokio gydymo efektyvumas yra 70–95 % [1, 3–11]. Tik 1 (9 %) ligonį iš 11 reikėjo chirurgiškai gydyti po vienerių metų dėl dekompenсуoto randinio susiaurėjimo, kurį galėjo sukelti per ilgai nepašalintas stentas (ilgiau kaip vienerius metus). Vienai (9 %) ligonei reikėjo chirurginės intervencijos dėl migravusio ir žarnyne įstrigusio stento. Vienai (6,7 %) ligonei reikėjo šalinti stentą dėl nestabilios jo padėties sukkelto kraujavimo iš jungties kraštų. Vienam (9 %) ligoniui defektas tarp stemplės ir membraninės trachėjos dalies neužgijo, tačiau jo būklė pagerėjo ir infekcija išnyko, todėl po 6 mėnesių buvo galima saugiai atlikti trachėjos plastiką. Buvo tik dvi (13,3 %) su stentavimo procedūra susijusios komplikacijos. Panašių

komplikacijų skaičius siekia iki 28 % [1, 3–11]. Aštuoniems (72,7 %) iš 11 ligonių stentai buvo sėkmingai ištraukti atlikus endoskopinę procedūrą arba pasišalino savaime. Stentai, pašalinti praėjus ne daugiau kaip 6 mėnesiams (po 29–127 dienų), sumažina randinio susiaurėjimo riziką vėlyvuju pooperaciniu laikotarpiu. Šio saugaus ir mažai invazyvaus gydymo galimybės riboja skirtingi jungties ir stento spindžiai, todėl šio būdo negalima taikyti, kai yra nekrozinių ilgesnio segmento pokyčių: stentas nesilaiko vienoje padėtyje ir judėdamas žaloja gerokai ilgesnio negu stento ilgis segmento gleivinę. Dėl šios priežasties mechaniškai žalojami fistulės kraštai gali sukelti kraujavimą. Vienam ligoniui po dviejų stento padėties korekcijų turėjome jį šalinti, nes fistulė neužsidarė ir vis kraujavo iš fistulės kraštų. Priešasčių praguloms susidaryti beveik nėra, nes jungties srityje stemplės, skrandžio stiebelio ir žarnos spindžiai yra gana platūs. Stentas fiksuojamas už ausies pro nosį ištrauktu zondų. Šis perspektyvus būdas, nustacius individualias indikacijas, turėtų būti taikomas ir ateityje, nes stentas greitai užtveria kelią infekcijai plisti tarpuplautyje, pleuroje ar pilvaplėvėje, užtikrina visavertį skysčių ir maisto patekimą į virškinimo traktą, taip saugodamas ligonį nuo gyvybei pavojingų pooperacinių komplikacijų padarinių.

## Išvados

Stemplės ir skrandžio ar stemplės ir žarnos jungties protezavimas implantuojant į spindį išsiplečiančius silikonu dengtus stentus po išplėstinių stemplės ar skrandžio rezekcinių operacijų yra saugus ir veiksmingas būdas fistulių okliuzijai ir jų sukeltoms komplikacijoms gydyti. Vienuolikos (73,3 %) iš 15 ligonių būklė pagerėjo dėl greičiau išnykusios infekcijos. Šeši (54,5 %) iš 11 ligonių galėjo valgyti jau kitą dieną po procedūros. Dviem (13,3 %) ligoniams įdėjus stentą įvyko komplikacijų. Po 6 mėn. ir vėliau 4 (26,67 %) geros būklės ligoniams reikėjo chirurginės intervencijos galutinei fistulių sukeltų komplikacijų korekcijai.

## LITERATŪRA

1. Nowakowski P, Ziaja K, Ludyga T, Kuczmik W, Biolik G, Cwik P, Ziaja D. Self-expandable metallic stents in the treatment of post-esophagostomy/post-esophagoenterostomy fistula. *Dis Esophagus* 2007; 20(4): 358–360.

2. Krasauskas A., Cicėnas S., Stratilatovas E, Piščikas D. A., Micevičius R., Kurtinaitis J. Esophageal cancer: results of treatment (10 years experience). *Acta Medica Lituanica* 2005; 12: 38–49.

3. Freeman RK, Ascoti AJ, Wozniak TC. Postoperative esophageal leak management with the Polyflex esophageal stent. *J Thorac Cardiovasc Surg* 2007; 133(2): 333–338.
4. Kauer WK, Stein HJ, Dittler HJ, Siewert JR. Stent implantation as a treatment option in patients with thoracic anastomotic leaks after esophagectomy. *Surg Endosc* 2008; 22(1): 50–53.
5. Tuebergen D, Rijcken E, Mennigen R, Hopkins AM, Senninger N, Bruewer M. Treatment of thoracic esophageal anastomotic leaks and esophageal perforations with endoluminal stents: efficacy and current limitations. *J Gastrointest Surg* 2008; 12(7): 1168–1176.
6. Schubert D, Scheidbach H, Kuhn R, Wex C, Weiss G, Eder F, Lippert H, Pross M. Endoscopic treatment of thoracic esophageal anastomotic leaks by using silicone-covered, self-expanding polyester stents. *Gastrointest Endosc* 2005; 61(7): 891–896.
7. Leers JM, Vivaldi C, Schäfer H, Bludau M, Brabender J, Lurje G, Herbold T, Hölscher AH, Metzger R. Endoscopic therapy for esophageal perforation or anastomotic leak with a self-expandable metallic stent. *Surg Endosc* 2009; 23(10): 2258–2262.
8. Langer FB, Wenzl E, Prager G, Salat A, Miholic J, Mang T, Zacherl J. Management of postoperative esophageal leaks with the Polyflex self-expanding covered plastic stent. *Ann Thorac Surg* 2005; 79(2): 398–403.
9. Hünerbein M, Stroszczyński C, Moesta KT, Schlag PM. Treatment of thoracic anastomotic leaks after esophagectomy with self-expanding plastic stents. *Ann Surg* 2004; 240(5): 801–807.
10. Salminen P, Gullichsen R, Laine S. Use of self-expandable metal stents for the treatment of esophageal perforations and anastomotic leaks. *Surg Endosc* 2009; 23(7): 1526–1530.
11. Dai YY, Gretschel S, Dudeck O, Rau B, Schlag PM, Hünerbein M. Treatment of oesophageal anastomotic leaks by temporary stenting with self-expanding plastic stents. *Br J Surg* 2009; 96(8): 887–891.