

Gigantinė retroperitoninio tarpo lipoma: klinikinis atvejis ir literatūros apžvalga

Giant retroperitoneal lipoma: case report and literature review

Edgaras Kulikauskas¹, Eligijus Poškus¹, Dileta Rutkauskaitė², Kęstutis Strupas¹

¹*Vilniaus universiteto ligoninės Santariškių klinikų Gastroenterologijos, nefrologijos, urologijos ir abdominalinės chirurgijos klinika, Santariškių g. 2, LT-08661 Vilnius*

El. paštas: edgaras.kulikauskas@santa.lt

²*Vilniaus universiteto Medicinos fakulteto Krūtinės ligų, alergologijos ir radiologijos klinika, Santariškių g. 2, LT-08661 Vilnius*

¹*Clinic of Gastroenterology, Urology and Abdominal Surgery, Vilnius University Hospital "Santariškių klinikos", Santariškių Str. 2, LT-08661 Vilnius, Lithuania*

²*Vilnius University, Medical Faculty, Clinic of Chest Diseases, Allergology and Radiology, Santariškių Str. 2, LT-08661 Vilnius, Lithuania*

E-mail: edgaras.kulikauskas@santa.lt

Pirminiai retroperitoniniai navikai yra reti, pasižymintys didele histologine įvairove. Apie 80 proc. pirminių retroperitoninio tarpo navikų yra piktybiniai, o gerybinės lipomos šioje vietoje aptinkamos labai retai. Augdamos lėtai lipomos gali pasiekti 20 cm dydį ir kelių kilogramų svorį, nesukeldamos ryškesnės simptomatikos. Šių nepiktybinių navikų diagnostika remiasi radiologiniais tyrimais. Atskirti lipomas nuo piktybinių riebalinių navikų, ypač geros diferenciacijos liposarkomomis, kurios retai metastazuoja, tačiau pasižymi dideliu recidyvų dažnumu, gali būti labai sudėtinga. Dėl šių priežasčių riebaliniai retroperitoninio tarpo navikai turi būti vertinami kaip liposarkomos, kol neįrodoma kitaip. Radikalus chirurginis naviko pašalinimas yra pirmiausia pasirenkamas gydymo metodas.

Pateikiame klinikinį retroperitoninės lipomos, nustatytos 61 metų amžiaus vyrui, gydymo atvejį. Navikas diagnozuotas remiantis klinika ir kompiuterinės tomografijos tyrimu. Operacijos metu rasta ir pašalinta 40 × 40 × 20 cm dydžio, 6500 g svorio lipoma, diagnozė patvirtinta histologinio tyrimo metu. Devintą parą po operacijos, ligonis išrašytas į namus.

Reikšminiai žodžiai: retroperitoninis tarpas, lipoma, chirurgija.

Primary retroperitoneal tumours are rare and show a high histological variety. About 80% of retroperitoneal tumours are malignant; benign lipomas in this location are exceptionally rare. These slow-growing tumours can grow up to more than 20 cm and weight a few kilograms. The differential diagnosis of lipomas with liposarcomas may be problematic, especially for tumours with low-grade malignancy, which have a predilection for local recurrence but do not generally metastatize. Fatty tumours of the retroperitoneum should be considered to be potential liposarcomas until proven otherwise, and a radical lesion excision should always be performed, if possible.

We report a case of a giant retroperitoneal lipoma in a 61-year-old male. A CT scan of his abdomen showed a large mass of fat density displacing organs to the right side. The patient underwent a radical tumour excision. Laparotomy showed a gi-

ant fatty mass measuring 40 x 40 x 20 cm and weighing 6500 g. The pathological examination revealed benign lipoma. The patient was discharged home on postoperative day 9.

Key words: retroperitoneal space, lipoma, surgery

Įvadas

Pirminiai retroperitoninio tarpo navikai (PRPN) yra reti ir pasižymi didele histologine įvairove (1 lentelė) [1]. Jie gali išsivystyti iš retroperitoninio tarpo riebalinio, raumeninio, limfinio ar neuroendokrininio audinio [2]. Apie 80 proc. PRPN yra piktybiniai, tai sudaro maždaug 0,2 proc. – 0,5 proc. visų diagnozuojamų piktybinių navikų [3]. Beveik pusė PRPN (45 proc.) yra liposarkomos. Nors liposarkoma yra vienas dažniausių suaugusiųjų minkštųjų audinių navikų, retroperitoninio tarpo liposarkomos sudaro tik 0,1 proc. – 0,2 proc. visų vėžio atvejų [1].

Lipomos – nepiktybiniai riebalinio audinio navikai, neturintys metastazavimo potencialo, neperaugantys gretimų organų ar struktūrų. Retroperitoniniame tarpe lipomos aptinkamos itin retai. Chen Lin ir bendraautoriai išnagrinėjo 600 PRPN ir nustatė 21 (3,84 proc.) lipomos ir 83 (15,2 proc.) liposarkomos atvejus [3]. Taigi retroperitoninio tarpo lipomos turi būti itin kruopščiai atskirtos nuo geros diferenciacijos liposarkomų, nes nuo to priklauso tolesnio gydymo taktika ir prognozė.

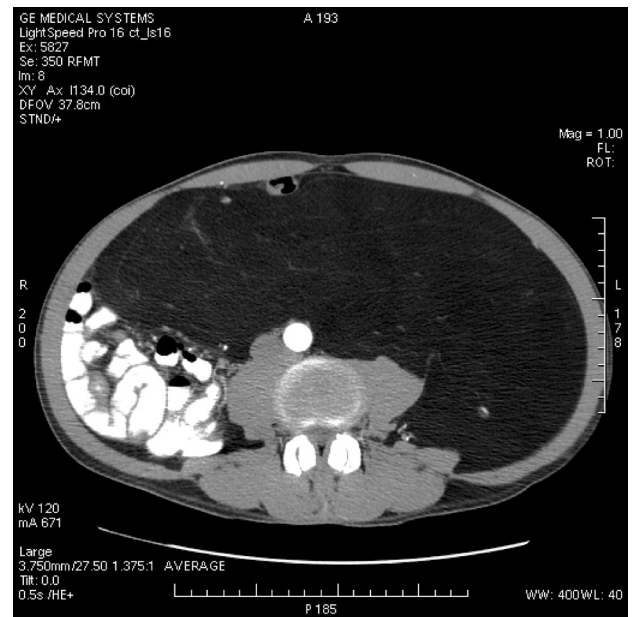
Pateiksime retą gigantines retroperitonines lipomas, rastos 61 metų amžiaus vyrui, chirurginio gydymo atvejį.

Klinikinis atvejis

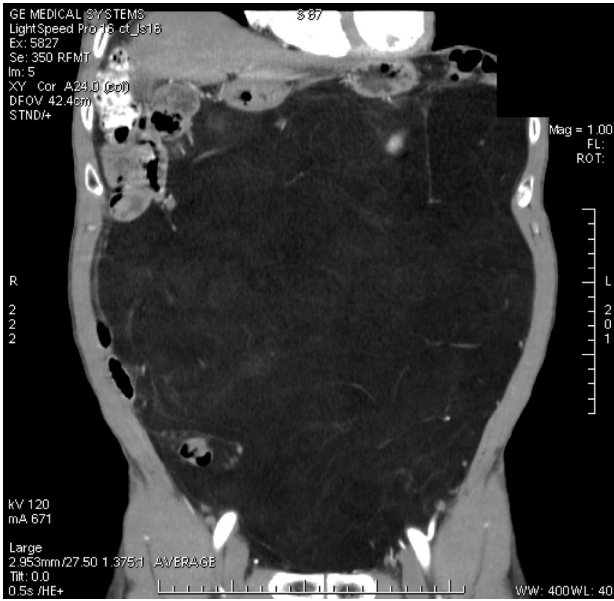Vyras, 61 metų, atvyko planine tvarka operacijai į VUL SK Pilvo chirurgijos skyrių. Atvykęs skundėsi bendru silpnumu, pasunkėjusiu tuštėjimu, diskomforto jausmu bei dideliu dariniu pilve, kuris keičiant kūno padėtį dislokuoja pilvo sieną. Pirmuosius negalavimus pajuto prieš 5 mėnesius. Prieš 2 mėnesius pacientas tirtas VUL SK Vidaus ligų skyriuje, kur atlikus pilvo kompiuterinę tomografiją nustatytas gigantiškas kairiojo retroperitoninio tarpo riebalinis navikas. Apžiūros duomenys: palpuojamas pilvas minkštas, neišsipūtes, neskausmingas,čiuopiamas didžiąją pilvo ertmės dalį užimantis minkštos konsistencijos darinys. Kompiu-

terinės tomografijos (KT) tyrimas rodė riebalų tankio (-100HV) naviką, išeinantį iš kairiojo retroperitoninio tarpo (1 pav. ir 2 pav.). Darinio vaskuliarizacija skurdi, jis maitinamas iš kairiųjų vidinės ir išorinės klubinių arterijų šakų. Pilvo ir dubens organai nustumti į dešinę (2 pav.). Storosios žarnos dešinysis linkis įsiterpęs tarp diafragmos ir kepenų, nusileidžiančioji gaubtinės žarnos dalis leidžiasi ties priekine pilvo siena įstrižai iš kairės į dešinę (4 pav.). Riestinė žarna dešinėje pusėje. Pasaitas dislokuotas ir pasuktas į dešinę, jame pavieniai limfmazgiai. Šlapimo pūslė nustumta į apačią, į dešinę ir į nugarinę pusę. Stambiųjų kraujagyslių kamienai pasukti į dešinę.

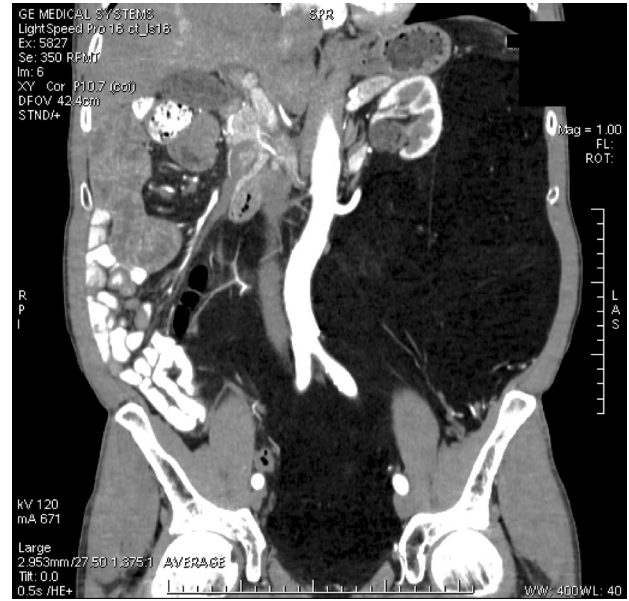
Ligonį paruošus, per vidurinę laparotominę pjūvį atlikta retroperitoninio tarpo lipomos ekstirpacija. Operacijos metu pašalinta 40 × 40 × 20 cm dydžio 6500 g svorio lipoma (5 pav.). Histologinis tyrimo atsakymas: lipoma. Pooperacinių komplikacijų nebuvo ir devintą dieną po operacijos ligonis išleistas gydytis ambulatoriškai.



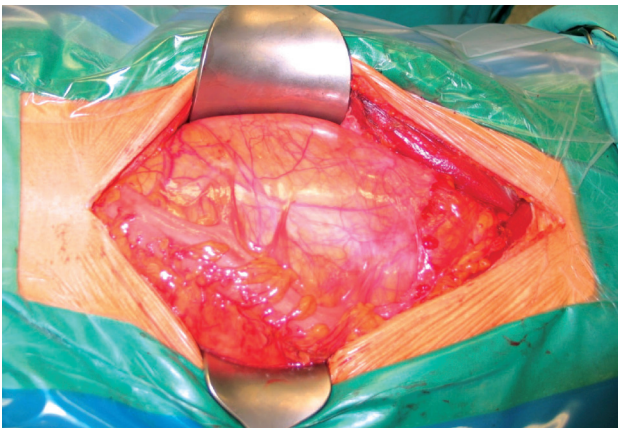
1 pav. Pilvo organų KT. Mažo, riebalų tankio masės, išeinančios iš kairiojo retroperitoninio tarpo



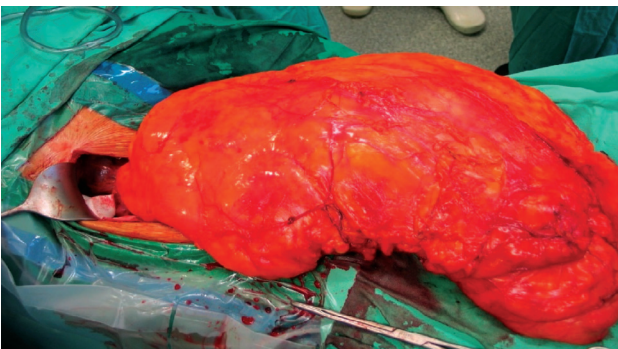
2 pav. Pilvo organų KT. Navikas užima didžiąją pilvo ertmės dalį



3 pav. Pilvo organų KT. Naviko vaskuliarizacija skurdi, jį maitina kairiosios vidinės ir išorinės klubinės arterijų šakos. Pilvo organai nustumti į dešinę



4 pav. Gigantinė retroperitoninio tarpo lipoma. Rodykle pažymėta nusileidžiančioji gaubtinė žarna nustumta į priekį ir dešinę



5 pav. Gigantinė retroperitoninio tarpo lipoma, iškelta į operacinės žaizdos paviršių

Diskusija

Lipomos yra dažniausi suaugusiųjų nepiktybiniai riebalinio audinio navikai [4]. Šie lėtai augantys navikai gali išsivystyti bet kurioje kūno vietoje, kur yra riebalinio audinio ląstelių adipocitų. Nors teoriškai lipomos ir gali supiktybėti, tačiau literatūroje nėra aprašyto nė vieno atvejo. Todėl labiau tikėtina, kad lipomų ir liposarkomų išsivystymo mechanizmai yra skirtingi. Daugiau kaip pusė lipomų būna nedidelės (iki 1 cm), dažniausiai aptinkamos galūnių, nugaros, kaklo poodiniame sluoksnyje [5]. Daugeliui žmonių jos nesukelia jokių simptomų, išskyrus kosmetinį diskomfortą.

Remiantis PSO 2002 metų rekomendacijomis nepiktybiniai lipomatoziniai navikai skirstomi į devynias grupes:

- (1) lipomas;
- (2) lipomatozė;
- (3) nervų lipomatozė;
- (4) lipoblastomas / lipoblastomatozė;
- (5) angiolipomas;
- (6) minkštųjų audinių miolipomas;
- (7) kremzlių lipomas;
- (8) verpstinių ląstelių lipomas / pleomorfinės lipomas;
- (9) hibernomas [6].

1 lentelė. Histologiniai pirminių retroperitoninio tarpo navikų variantai, pateikti Chen Lin [3]

Audinio kilmė	Nepiktybiniai		proc.	Piktybiniai		proc.
Mezenchiminis audinys	Lipoma	21	3,84 proc.	Liposarkoma	83	15,20 proc.
	Lejomioma	15	2,75 proc.	Lejomiosarkoma	46	8,42 proc.
	Limfangioma	12	2,20 proc.	Rabdomiosarkoma	8	1,47 proc.
	Kaselmano liga	5	0,92 proc.	Skirozinė fibroma	13	2,38 proc.
	Hemangioma	6	1,10 proc.	Piktybinė fibrozinė histiocitoma	9	1,65 proc.
	Fibroma	16	2,93 proc.	Retroperitoninė fibrozė	6	1,10 proc.
	Fibromatozė	8	2,38 proc.	Piktybinė hemangiopericitoma	6	1,10 proc.
	Mezenchiminiai navikai	6	1,10 proc.	Hemangiosarkoma	2	0,37 proc.
				Piktybiniai mezenchiminiai navikai	7	1,28 proc.
			Piktybinė limfoma	5	0,92 proc.	
Nervinis audinys	Neurofibroma	15	2,75 proc.	Piktybinė neurofibroma	32	5,86 proc.
	Švanoma	16	2,93 proc.	Piktybinė švanoma	38	6,96 proc.
	Paragangioma	13	2,38 proc.	Piktybinė paragangioma	20	3,66 proc.
	Neuroderminiai navikai	4	0,73 proc.	Neuroblastoma	11	2,01 proc.
Genitoembrioninis audinys	Teratoma	20	3,66 proc.	Piktybinė teratoma	37	6,78 proc.
	Nefroma	3	0,55 proc.	Seminoma	11	2,01 proc.
Neklasifikuojami navikai	Retroperitoninė cista	8	1,47 proc.	Nediferencijuota sarkoma	11	2,01 proc.
	Morfologiškai neįvertinti navikai	9	1,65 proc.	Karcinosarkoma	5	0,92 proc.
				Adenokarcinoma	6	1,10 proc.
				Piktybiniai morfologiškai neįvertinti navikai	13	2,38 proc.
		177	32,42 proc.		369	67,58 proc.

2 lentelė. Retroperitoninio tarpo lipomų simptomai [3]

Simptomas	proc.
Čiuopiamas darinys	64,5
Pilvo skausmas	48,7
Pilvo apimties padidėjimas	16,3
Juosmeninės dalies skausmas	16,0
Karščiavimas	8,0
Obstipacijos	7,7
Apatinių galūnių edema	7,7
Svorio mažėjimas	6,8
Kojų skausmas	5,8
Dizurija	5,2

Retroperitoniniame tarpe dažniausiai pasitaiko angioliipomos [1].

Lipomų paplitimas bendroje populiacijoje yra apie 1 proc. Jos gali atsirasti bet kuriame amžiuje, tačiau dažniausiai 40–60 metų žmonėms [5]. Vaikams poodinės lipomos aptinkamos retai, tačiau jos yra būdingos kai kurioms paveldimoms genetinėms ligoms, pavyzdžiui, *Bannayan–Riley–Ruvalcaba* sindromui [7].

Nors lipomų atsiradimo priežastys nėra iki galo aiškios, tačiau tokioms ligoms kaip šeiminė dauginė lipomatozė, be abejonės, turi įtakos genetinė predispozicija [8]. Taip pat yra nustatyta, kad translokacija 12 chromosomoje t(3;12)(q27-28;q14-15) lemia HMGA2 ir LPP

(angl. *lipoma preferred partner*) genų ekspresiją esant solidinėms lipomoms [5, 9]. Kai kurie autoriai mano, kad anksčiau buvusios minkštųjų audinių traumos susijusios su vadinamųjų potrauminių lipomų išsivystymu [10].

Lipomos auga lėtai, todėl ilgą laiką būna besimptomės. Chen Lin ir bendraautorų studijoje 69 proc. PRPN buvo didesni nei 20 cm skersmens [3]. Čiuopiamas darinys pilve, pilvo ar juosmens dieglių pobūdžio skausmai, obstipacijos ir dizurijos reiškiniai yra dažniausi didelių lipomų simptomai (2 lentelė).

Retroperitoninio tarpo navikų diagnostikai svarbiausi yra vizualiniai tyrimo metodai. Pilvo organų sonoskopijos metu galima matyti hipoechogeninį darinį, nustumiantį gretimus organus ir struktūras, tačiau auksiniu standartu laikomi KT ir magnetinio rezonanso tomografijos (MRT) tyrimai. Radiologai gali pasakyti tikslią naviko lokalizaciją, jo santykį su gretimais organais ir struktūromis, maitinančias kraujagysles, įvertinti galimą histologinį naviko tipą [11]. Nuo to priklauso tolesnio gydymo taktika ir operacinio gydymo apimtis.

Retroperitoninio tarpo lipomas reikia atskirti nuo kitų riebalinių navikų, ypač nuo piktybinių liposarkomų. Atskirti lipomą nuo geros diferenciacijos liposarkomos yra sudėtinga. Vertinant kompiuterinės tomografijos vaizdus lipomoms būdinga homogeniškos riebalų tankio (tarp -65 HV ir -120 HV, kaip ir poodžio riebalai) struktūros su plonytėmis pertvarėlėmis. MRT vaizduose lipomoms būdingas didelio intensyvumo signalas tamsaus (T1) ir šviesaus (T2) skysčio režimais, o liposarkomos yra heterogeninės, su galimais nekrozės plotais, storesnėmis pertvaromis, infiltruojančios gretimus organus [12, 15]. Liposarkomų riebalinio komponento kiekis priklauso nuo jų diferenciacijos laipsnio: kuo mažesnis diferenciacijos laipsnis, tuo mažiau riebalinio audinio [11, 12].

Vienodos nuomonės dėl retroperitoninio tarpo navikų biopsijos nėra. Manoma, kad esant liposarkomai biopsija gali lemti naviko diseminaciją per dūrio vietą [1]. Kiti autoriai teigia, kad biopsiją tikslinga

atlikti tik tada, kai operuoti neplanuojama. Radikaliam šalinamiems navikams biopsija nereikalinga, nes ji papildomos informacijos nesuteikia ir gydymo taktikos nekeičia [13].

Retroperitoninio tarpo lipomos gydomos vien tik chirurginiu būdu. Daugeliu atvejų tarp lipomą supančios kapsulės ir gretimų organų yra aiškios ribos, todėl navikas nesunkiai išdalijamas, perrišamos maitinančios kraujagyslės ir jis pašalinamas. Liposarkomos tokių aiškių ribų neturi [1, 11, 12]. Navikas turi būti pašalintas apimant ir sveikus audinius, todėl operacija gali išsiplėsti, gali tekti šalinti pažeistus organus ar jų dalis [1]. Rengiantis retroperitoninės lipomos šalinimo operacijai, reikia apsvarstyti galimybę, kad teks šalinti liposarkomą. Operacijos tikslas – radikaliam pašalinti naviką, nes jei rezekcijos kraštas eina per geros diferenciacijos liposarkomą, lokalus recidyvų skaičius siekia 70–80 proc. [1, 3]. Operaciją atlikus radikaliam, vis tiek išlieka 11 proc. recidyvo tikimybė [1].

Nėra pakankamai duomenų ir įtikinamų įrodymų, kad pooperacinė radioterapija ar chemoterapija turėtų įtakos liposarkoma sergančių pacientų išgyvenamumui. Tam tikroms ligonių grupėms radioterapija gali būti naudojama kaip paliatyvusis gydymas. Siekdami sumažinti lokalių recidyvų skaičių, kai kurie autoriai rekomenduoja adjuvantinę radioterapiją, tačiau, kaip jau minėjome, patikimų šio gydymo metodo įrodymų nėra [1, 14].

Išvados

KT ir MRT yra svarbiausi tyrimo metodai diagnozuojant ir diferencijuojant tarpusavyje retroperitoninius navikus. 80 proc. pirminių retroperitoninio tarpo navikų yra piktybiniai, o lipomos šioje vietoje aptinkamos itin retai. Todėl nustatyta retroperitoninio tarpo lipoma turėtų būti laikoma liposarkoma, kol nebus įrodyta priešingai. Radikalus chirurginis lipomos šalinimas yra pirmiausia pasirinkamas gydymo metodas.

LITERATŪRA

1. Martinez CAR, Palma RT, Waisberg J. Giant retroperitoneal lipoma: a case report. *Arq Gastroenterol* 2003; 40: 251–255.
2. Kamiyoshihara M, Kawashima O, Ishikawa S, Morishita Y. Retroperitoneal lipoma through the foramen of Bochladec de-

tected as a mass of chest roentgenogram: report of a case. *Kyobu Geka* 1999; 52: 1141–3.

3. CHEN Lin, LI Tao, LI Rong, and SHI Huaiyin. Clinical Experience of Primary Retroperitoneal Tumor: Report of 600

Cases. *The Chinese-German Journal of Clinical Oncology* 2005 Aug; 4(4): P206–P208.

4. Bancroft LW, Kransdorf MJ, Peterson JJ, O'Connor MI. Benign fatty tumors: classification, clinical course, imaging appearance, and treatment. *Skeletal Radiol* 2006 Oct; 35 (10): 719–33.

5. Todd A Nickloes, DO, FACOS; Chief Editor: John Geibel, MD, DSc, MA. Lipomas. <http://emedicine.medscape.com/article/191233-overview>

6. Bancroft LW, Kransdorf MJ, Peterson JJ, O'Connor MI. Benign fatty tumors: classification, clinical course, imaging appearance, and treatment. *Skeletal Radiol* 2006 Oct; 35(10): 719–33. Epub 2006 Aug 23.

7. Buisson P, Leclair MD, Jacquemont S, et al. Cutaneous lipoma in children: 5 cases with Bannayan-Riley-Ruvalcaba syndrome. *J Pediatr Surg* 2006 Sept; 41 (9): 1601–3.

8. Toy BR. Familial multiple lipomatosis. *Dermatol Online J* 2003 Oct; 9 (4): 9. PMID 14594582.

9. Kubo T, Matsui Y, Naka N, Araki N, Goto T, Yukata K, Endo K, Yasui N, Myoui A, Kawabata H, Yoshikawa H, Ueda T. Expression of HMGA2-LPP and LPP-HMGA2 fusion genes in lipoma: identification of a novel type of LPP-HMGA2 transcript in four cases. *Anticancer Res.* 2009 Jun; 29(6): 2357–60.

10. Signorini M, Campiglio GL (March 1998). Posttraumatic lipomas: where do they really come from?. *Plast Reconstr Surg* 1998 Mar; 101 (3): 699–705.

11. Mizuki Nishino, MD, Katsumi Hayakawa, MD, Manabu Minami, MD, Akira Yamamoto, MD, Hiroyuki Ueda, MD and Kosho Takasu, MD. Primary Retroperitoneal Neoplasms: CT and MR Imaging Findings with Anatomic and Pathologic Diagnostic Clues. *RadioGraphics* 2003 Jan; 23: 45–57.

12. Ohguri T, Aoki T, Hisaoka M, Watanabe H, Nakamura K, Hashimoto H, Nakamura T and Nakata H. Differential Diagnosis of Benign Peripheral Lipoma from Well-Differentiated Liposarcoma on MR Imaging: Is Comparison of Margins and Internal Characteristics Useful? *AJR* 2003; 180: 1689–94.

13. Chew C, Reid R, O'Dwyer PJ. Value of biopsy in the assessment of a retroperitoneal mass. *The Surgeon* 2006 Apr; 4, issue 2: Pages 79–81.

14. Robert A Schwartz, MD, MPH; Chief Editor: Dirk M Elston, MD. Liposarcoma. <http://emedicine.medscape.com/article/1102007-treatment>

15. Munk PL, Lee MJ, Janzen DL, Connell DG, Logan PM, Poon PY, Brainbrige TC. Lipoma and liposarcoma: evaluation using CT and MR imaging. *AJR* 1997; 169: 589–94.