

# Inkstų navikų radiodažninės abliacijos pažanga Lietuvoje

## Kidney tumor radiofrequency ablation progress in Lithuania

Albertas Ulys<sup>1</sup>, Algirdas Žalimas<sup>1</sup>, Rūta Merkytė<sup>2</sup>, Mantas Trakymas<sup>1</sup>

<sup>1</sup> *Vilniaus universiteto Onkologijos instituto Urologijos skyrius, Santariškių g. 1, LT-08660 Vilnius, Lietuva*

<sup>2</sup> *Vilniaus universiteto Medicinos fakultetas, M.K. Čiurlionio g. 21, LT-03101 Vilnius, Lietuva*

*El. paštas: algis.zalimas@gmail.com*

---

### Ivadas / tikslas

Mūsų atlikto retrospektyviojo tyrimo tikslas – išsiaiškinti vieno iš minimaliai invazinių gydymo metodų – radiodažninės abliacijos (RDA) efektyvumą, radikalumą ir mažus inkstų navikus turinčių pacientų penkerių metų išgyvenamumą.

### Ligoniai ir metodai

118 pacientų (77 vyrai (65 %) ir 41 moteris (35 %), amžiaus vidurkis 68,72 ± 10,12 metų) buvo gydyti RDA metodu Vilniaus universiteto Onkologijos instituto (VUOI) Urologijos skyriuje. Jiems nuo 2003 m. rugsėjo 17 d. iki 2012 m. gruodžio 6 d. buvo atliktos 144 inkstų navikų RDA. VUOI visos inkstų navikų RDA atliktos perkutaniškai, kai sukėlus vietinę ar bendrąją nejautrą, inksto projekcijos odoje atliekama viena ar kelios nedidelės (iki 1 cm) incizijos, per kurias kontroliuojant ultragarsu (UG) įkišami elektrodai ir atliekama RDA procedūra. Nuo 2011 m. gegužės 30 d. atliktos RDA su trimis elektrodais, kontroliuojamos ultragarsu su kompiuterinės tomografijos (KT) navigacija, tik dieną prieš operaciją papildomai UG kontroliuojamu būdu suleidus titaninių žymenų (TŽ) aplink inksto naviką.

### Rezultatai

Mūsų tyrime nuo 2003 m. iki 2007 m. taikytas ultragarsinis ligonių stebėjimo metodas. Įtarus lokalų naviko progresavimą, buvo atliekama perkutaninė inksto biopsija ir KT. Nuo 2007 m. stebėta tik atliekant KT, kurios metu vertinta abliacijos zona, kontrastinės medžiagos (k/m) kaupimas joje ir abliacijos kraštas. Vidutinis naviko dydis buvo 2,8 (± 0,9) cm. Pagal histologiją, daugiausia buvo piktybinių navikų, daug mažiau – gerybinių, mažoji dalis liko histologiškai nepatvirtinta.

Radikaliausios inkstų navikų RDA buvo atliktos kontroliuojant UG su KT navigacija ir prieš operaciją UG kontroliuojamu būdu papildomai suleidus aplink naviką titaninių žymenų. RDA yra radikalesnė, kai atliekama naudojant tris elektrodus. Duomenys parodė, kad dažniausia pooperacinė komplikacija buvo paranefrinė hematoma.

### Išvados

Po RDA procedūros apskaičiuota dvejų metų išgyvenamumo tikimybė – 90 %, penkerių metų – 58 %. Mūsų tyrime nustatyti mirties rizikos veiksniai – naviko dydis, aukštesnė ASA klasė, neradikali operacija, metastazės iš anamnezės, kito organo onkologinis procesas.

**Reikšminiai žodžiai:** radiodažninė abliacija, išgyvenamumas, stebėjimas, titaniniai žymenys.

## Background / Objective

This retrospective study aimed to clarify one of the minimally invasive therapies – Radiofrequency ablation (RFA) – performance, extremeness and 5-year survival in patients with small renal tumors.

## Patients and methods

118 patients (77 men (65%), and 41 women (35%) with mean age of 68.72 ( $\pm$  10.12 ) years) were treated with RFA method in Vilnius University Institute of Oncology Urology Section, and since 2003 September 17 till 2012 December 6 were performed 144 renal tumor RFAs. All renal tumors RFAs were performed percutaneously in the projection of the skin, under local or general anesthesia. Procedures were performed by one or several small (up to 1 cm) incisions, and in the US control electrodes were introduced. Since May 2011, 30 RFAs were performed with three electrodes and US control with CT navigation, just a day before the operation additionally titanium markers were put in around the kidney tumor.

## Results

Since 2003 till 2007 years our patient's follow-up method was US examination. However, in case of suspicion of tumor progression, percutaneous renal biopsy and CT were performed. From 2007 year patients were follow-up with CT. The ablation zone, contrast agent accumulation and the ablation of the edge were evaluated. Average tumor size was 2.8 ( $\pm$  0.9) cm. By histology, mainly there were malignant tumors, much less benign, a minority remained histologically unconfirmed.

In our study we found out that the most radical renal tumor RFAs were done in the control of US with CT navigation, when additionally around the renal tumor titanium markers were added. Also we clarified, that procedure is more radical when performed using three electrodes. The most common postoperative complication was paranephric hematoma.

## Conclusions

After RFA, 2-year survival rate is 90 %, 5 years – 58%. Death risk factors: tumor size, higher ASA class, non-radical surgery, metastases or other oncologic process.

**Key words:** Radiofrequency ablation, survival, observation, fiducial markers.

## Įvadas

Inkstų navikas – tai pakitęs inkstų ląstelių augimas ir dauginimasis, kuris neturi inkstui būdingos struktūros [1]. Piktybiniai inkstų navikai sudaro apie 2–3 proc. pasaulyje diagnozuojamų piktybinių navikų [2]. Dėl šios ligos per metus miršta daugiau kaip 100 000 žmonių [3], dažniau vyrai negu moterys [4] Vidutinis inksto naviko augimo greitis yra 0,27–0,66 mm per metus, todėl ankstyvose stadijose jis yra retai aptinkamas, nors per keletą metų gali labai padidėti [1]. Dažniausiai pasireiškiantys pažengusio inksto naviko klinikiniai simptomai yra šono skausmas, pilvo šone čiuopiamas darinys bei hematurija [5].

Efektyviausias inkstų vėžio gydymo būdas – operacinis. Chemoterapija ir spindulinis gydymo būdai mažai veiksmingi, todėl inkstų vėžio atvejais beveik netaikomi [6]. Tobulėjant diagnostiniams tyrimams, pacientams nustatomi ir nedideli inkstų navikai. Vis plačiau imta taikyti tokius minimaliai invazinius gydymo metodus kaip radiodažninė abliacija, krioterapija ir aukšto dažnio fokusuotas ultragarsas (angl. HIFU – *high frequency*

*focused ultrasound*) [7]. Tačiau inkstų navikų gydymui pirmiausia pasirenkama laparoskopinė ar atviroji operacija. Žinoma, kad kai kuriems pacientams dėl vyresnio amžiaus, gretutinės patologijos, ryškaus inkstų funkcijos nepakankamumo tokio tipo operacijas atlikti negalima. Šiai pacientų grupei atviroji ar laparoskopinė inksto rezekcija ar nefrektomija yra pavojinga dėl gretutinių ligų ir mirtingumo rizikos, todėl kaip operacinio gydymo alternatyva yra taikomas kitas gydymo metodas – perkutaninė radiodažninė abliacija [8].

Perkutaninė radiodažninė abliacija yra minimaliai invazinis gydymo metodas, pagrįstas šiluminiu efektu, kurį audiniuose sukelia aukšto dažnio elektros srovė. Adatos pavidalo elektrodas per odą į inksto naviką įsmeigiamas kontroliuojant ultragarsu (UG). Procedūra gali būti kontroliuojama ir kompiuterinės tomografijos (KT), magnetinio rezonanso tomografijos (MRT) būdu. Įjungiamo aukšto dažnio elektros srovė, kuri kelių centimetrų spinduliu aplink elektrodą sukelia audinių molekulių virpesius, dėl to audiniai įkaista iki 80–100 laipsnių ir žūva. Vėliau šioje vietoje susidaro randinis audinys [9]. Šiuo metodu gali būti gydomi tik

nedideli inkstų navikai bei metastazės inkste ir geriausia, jei naviko ar metastazės skersmuo yra iki 3 cm [8].

Verta paminėti, kad, kai kurių autorių duomenimis, labai mažus inkstų navikus vyresnio amžiaus pacientams siūloma tik stebėti, nes jie lėtai auga ir progresuoja (augimo tempas – vidutiniškai 3 mm per metus ir mažiau). Metastazių rizika „stebėjimo ir laukimo“ metu yra tik apie 1 % [10].

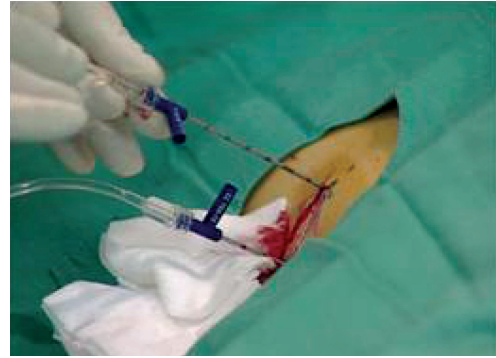### ***Ligoniai ir metodai***

Atliktas retrospektyvusis tyrimas Vilniaus universiteto Onkologijos instituto (VUOI) Urologijos skyriuje. Į tyrimą įtraukta 118 pacientų, kuriems nuo 2003 m. rugsėjo 17 d. iki 2012 m. gruodžio 6 d. atliktos 144 inkstų navikų radiodažninės abliacijos (RDA). Visos inkstų navikų RDA atliktos perkutaniškai, kai sukėlus vietinę ar bendrąją nejautrą inksto projekcijos odoje atliekama viena ar kelios nedidelės (iki 1 cm) incizijos, per kurias kontroliuojant procedūrą ultragarsu įkišami elektrodai.

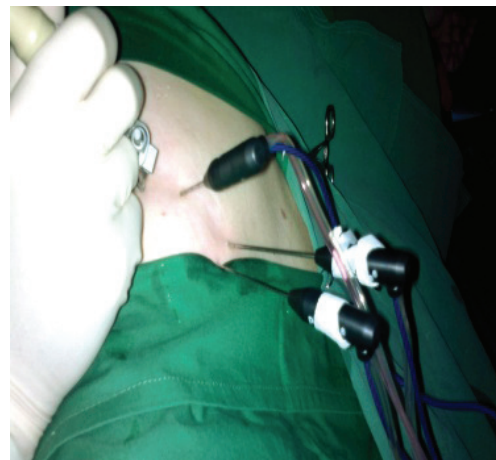
Išanalizuotos pacientų ambulatorinės kortelės, surinkti pacientų demografiniai rodikliai, gretutinių ligų, radiologinių tyrimų ir operacijos protokolo bei naviko histologijos duomenys. Pacientų bendra būklė prieš RDA įvertinta pagal Amerikos anesteziologų asociacijos parengtą rizikos balų klasifikaciją (ASA). Pacientų stebėjimo pabaiga buvo 2013 m. sausio 8 d. arba mirties data. Mirties datos gautos iš VUOI ligoninės duomenų bazės (LVR) patikrinus pacientų socialinį draustumą. RDA procedūra buvo atliekama pacientams, kuriems dėl tam tikros klinikinės situacijos (vienas inkstas, abiejų inkstų liga, sunkios gretutinės ligos) nebuvo galima atlikti atviros operacijos.

Nuo 2003 m. rugsėjo 17 d. inksto naviko RDA atliktos vien tik kontroliuojant ultragarsu ir su vienu elektrodu (1 pav.). Šiai procedūrai atlikti naudota ELECTROTOM®106 HiTT, BERCHTOLD įranga. Per elektrodą buvo leidžiama iki 30, 40, 50 vatų energija atitinkamai po 5 min.

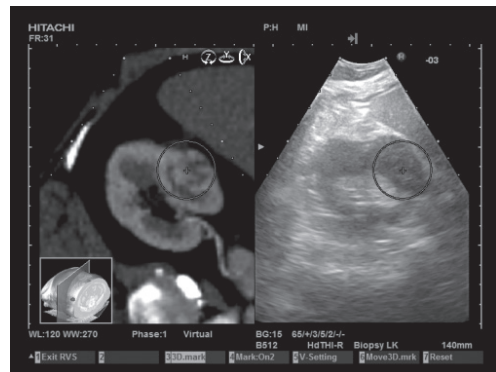
Nuo 2010 m. gegužės 11 d. imta naudoti kompiuterinės tomografijos navigaciją ir multifaktorinius elektrodus, susmeigiant juos lygiagrečiai vienas su kitu į naviką (2 pav.). Ultragarsu kontroliuojama RDA pradėta vykdyti realiu laiku ir be termoabliacijos sukeltų UG vaizdo iškreipimų (angl. *Real-time Virtual Sono-*



1 pav. RDA su vienu elektrodu

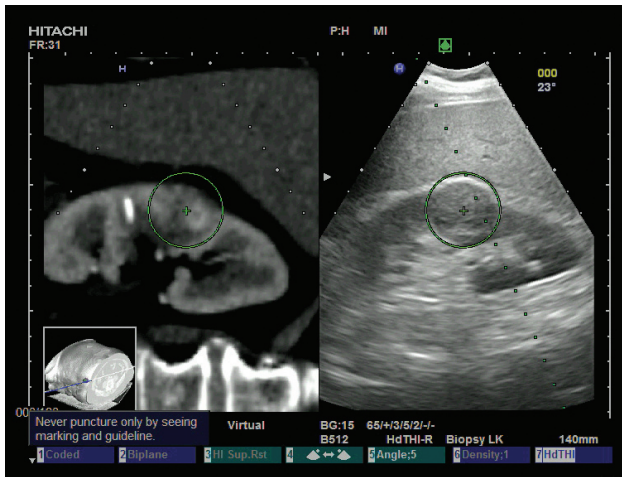


2 pav. RDA su trimis elektrodais



3 pav. RDA, atliekama kontroliuojant UG su KT navigacija (angl. *Real-time Virtual Sonography*)

*graphy*). Ši programa leidžia matyti ultragarso aparato gyvą vaizdą, suderintą su šalia ekrane identiška judančiais kompiuterinės ar magnetinio rezonanso tomografijų vaizdais (3 pav.).



4 pav. RDA atliekama kontroliuojant UG su KT navigacija, tik prieš procedūrą suleidus titaninių žymenų aplink inksto naviką

Nuo 2011 m. gegužės 30 d. ultragarsu kontroliuojamos RDA taip pat atliktos su trimis elektrodais naudojant KT navigaciją, tik dieną prieš operaciją papildomai UG kontroliuojamu būdu suleidžiami titaniniai žymenys (TŽ) aplink inksto naviką (4 pav.).

Tobulėjant RDA technikai VUOI, tobulėjo ir RDA efektyvumo vertinimas bei stebėjimas. Po pirmų RDA (nuo 2003 m. rugsėjo iki 2007 m.) jų radikalumas buvo vertinamas kas 3, 6, 9, 12, 18, 24, 30, 36 mėnesius atliekant inkstų echoskopiją, ir gydymo poveikis buvo laikomas teigiamu (lokali kontrolė), kai ultragarso tyrimas rodo, kad navikas nedidėja, sumažėjo arba visai išnyko (kontrastinė KT atlikta tik išskirtiniais atvejais). Tačiau nuo 2007 m. pasikliauta tik inkstų KT su kontrastine medžiaga (k/m), o nuo 2011 metų kontrolinė KT buvo atliekama tuoj po RDA (3–6 min.) bei 2–3 parą. Vėliau inkstų KT atlikta įprastai kas 3, 6, 9, 12 mėn., po to – kas kas 6–12 mėn. Jos metu vertinta abliacijos zona, k/m kaupimas joje ir abliacijos kraštas. RDA buvo traktuojama kaip nepilna/neradikali, kai po RDA procedūros atlikus inkstų KT matytas kontrastinės medžiagos kaupimas abliacijos zonoje arba nepakankamas abliacijos kraštas. Tokiu atveju RDA buvo kartojama. Kai RDA nepakankama bei KT matoma neigiama dinamika, buvo sprendžiama dėl nefrektomijos ar rezekcijos galimybių. Jeigu tokios galimybės nėra, reikia papildomai gydyti imunoterapija arba angiogenezės inhibitoriais.

Statistinė rinktų duomenų analizė atlikta SPSS 20.0 programa. Skirtumo tarp atskirų RDA technikos būdų statistiniam patikimumui įvertinti naudotas  $\chi^2$  testas. Išgyvenamumas apskaičiuotas naudojant Kaplan-Meier išgyvenamumo metodiką. Mirties rizikos veiksniams nustatyti naudotas *cox* regresijos metodas. Duomenys buvo laikomi statistiškai patikimais, kai  $p < 0,05$ .

## Rezultatai

Nuo 2003 m. rugsėjo 17 d. iki 2012 m. gruodžio 6 d. 118 pacientų buvo atliktos 144 RDA procedūros. Pacientų demografiniai duomenys pateikiami 1 lentelėje.

Vidutinis naviko dydis buvo 2,8 ( $\pm 0,9$ ) cm. Šiek tiek dažniau navikai buvo aptikti kairiajame inkste negu dešiniajame (51,7 % *vs* 48,3 %). Kiek dažniau navikai formuodavosi viduriniame inksto poliuje – 40 (40,7 %) visų atvejų, viršutiniame poliuje – 37 (31,4 %) atvejai, apatiniame – 33 (28,0 %) atvejai.

Pagal histologiją daugiausia buvo piktybinių navikų, daug mažiau – gerybinių, mažoji dalis liko histologiškai nepatvirtinta. Navikų pasiskirstymas pagal histologiją pateikiamas 2 lentelėje, o pasiskirstymas pagal diferenciaciją vaizduojamas 5 ir 6 paveiksluose.

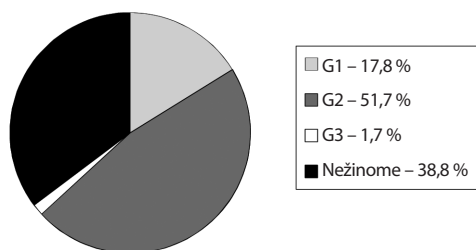
94 (80 %) pacientams RDA buvo radikali iš pirmo karto, 24 (20 %) RDA buvo neradikali. Radikalumo priklausomybė nuo procedūros technikos pateikiama 3 lentelėje.

Duomenys rodo, kad RDA yra gerokai radikalesnė, kai ši procedūra kontroliuojama UG/KT ir prieš ją suleidžiama titaninių žymenų aplink inksto naviką.

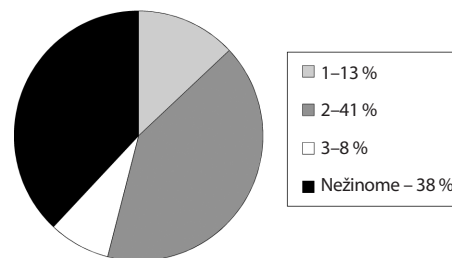
Navikas recidyvavo vidutiniškai praėjus 11,33 ( $\pm 15,48$ ) mėnesio 9 (8 %) pacientams. Šiems pacientams buvo atlikta vien tik UG kontroliuojama RDA ( $p < 0,0001$ ).

1 lentelė. Pacientų demografiniai duomenys

Parametras	Rezultatas
Pacientų skaičius (abs. sk., %)	118 (100)
Vyrai (abs. sk., %)	77 (65)
Moterys (abs. sk., %)	41 (35)
Vidutinis amžius, metais ( $\pm$ SN)	68,72 ( $\pm 10,12$ )
Vienintelio inksto navikas (abs. sk.,%)	26 (22)
ASA (abs. sk., %)	1(%)
	2(%)
	3(%)
	7 (6)
	26 (22)
	85 (72)



5 pav. Navikų diferenciacija



6 pav. Navikų diferenciacija (Furhman)

2 lentelė. Navikų histologinis pasiskirstymas

Navikų histologija, abs. sk (%)		
Piktybiniai 92(78 %)	Gerybiniai 21 (17,8 %)	Histologiškai nepatvirtinti 5(4,2 %)
Šviesių ILK 80 (67,8 %)	Onkocitoma 16 (13,6 %)	
Papilinė ILK 6 (5,1%)	Angiomiolipoma 1 (0,8 %)	
Chromofobinė ILK 3 (2,5 %)	Hemangioma 1 (0,8 %)	
Mucininė tubulinė ILK 1 (0,8 %)	Papilinė adenoma 1 (0,8 %)	
Storosios žarnos adenokarcinomos metastazės 2 (1,7 %)	Metanefrinė adenoma 1 (0,8 %)	
	Lejomioma 1 (0,8 %)	

3 lentelė. Radikalumo priklausomybė nuo technikos

	UG	UG+KT	UG+KT+žymenys	p
Atlikta (abs. sk., %)	59 (100)	19 (100)	40 (100)	0,001
Radikalu iš pirmo karto (abs. sk., %)	39 (66,1)	18 (94,7)	37 (92,5)	
Neradikalu (abs. sk.,%)	20 (33,9)	1 (5,3)	3 (7,5)	

Iš 24 nepakankamų RDA procedūrų 20-iai pacientų jos buvo sėkmingai pakartotos, 3 pacientams nespėta pakartoti, nes jie mirė nuo kito organo onkologinės ligos progresavimo, 1 moteriai po kelių nesėkmingų inksto naviko RDA buvo atlikta nefrektomija.

Radikalumas smarkiai koreliavo su elektrodų skaičiumi. Anksčiau naudotas vienas elektrodas ir radikalumas buvo daug prastesnis, palyginti su dabar naudojamų trijų elektrodų teikiamais rezultatais. Radikalumo skirtumai naudojant vieną ir tris elektrodus pateikiami 4 lentelėje.

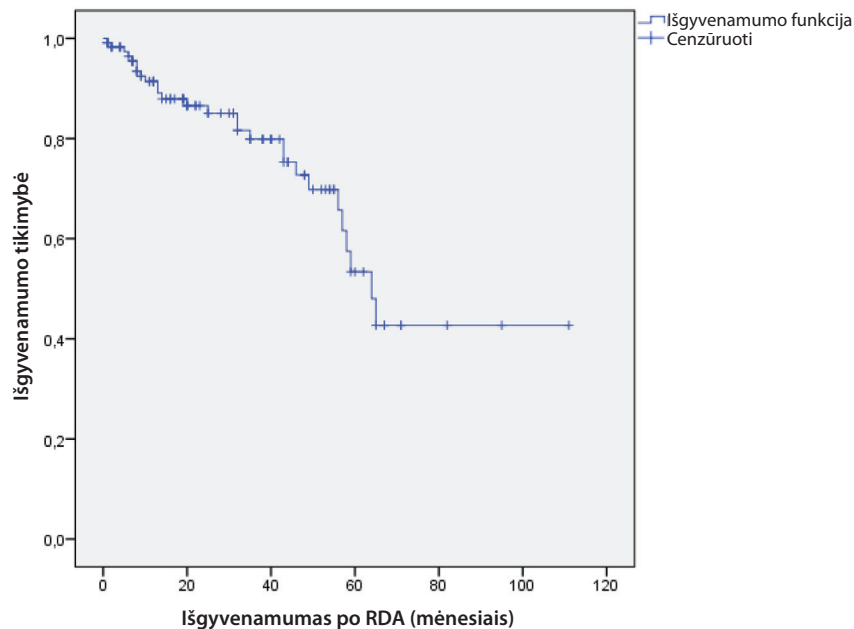
Norėdami palyginti atvirosios operacijos ir minimaliai invazinės procedūros komplikacijų skaičių, vertinome komplikacijų dažnį po RDA procedūrų. Ben-

dras komplikacijų skaičius buvo 16 (14 %). Dažniausia komplikacija buvo pararenalinė hematoma (besimptomė) – 12 (10 %) pacientų, kiek retesnės – aktyvus kraujavimas – 2 (2 %) bei urinoma – 1 (1 %), šlapimtakio striktūra – 1 (1 %) pacientui. Pastaruoju atveju šlapimtakį stentavome. Esant aktyviam kraujavimui teko atlikti atvirą inksto rezekciją. Visos kitos komplikacijos nebuvo gydomos, bet pasirinkta sėkminga stebėjimo taktika.

Po RDA procedūros pacientai buvo toliau stebimi. Inkstų KT su kontrastine medžiaga pirmus metus buvo atliekama kas 3 mėn., antrus metus – kas 6 mėn., vėliau – kas 12 mėn. ir t. t. Vidutinis paciento stebėjimo laikas po RDA buvo 29,4 (±23,4) mėnesio.

4 lentelė. RDA radikalumo skirtumai naudojant vieną ir tris elektrodus

	Vienas elektrodas	Trys elektrodai	p
Atlikta ( abs. sk., %)	59 (100)	59 (100)	<0,05
Radikalu iš pirmo karto (abs. sk., %)	39 (66,1)	55 (93,2)	
Neradikalu (abs. sk., %)	20 (33,9)	4 (6,8)	



7 pav. Išgyvenamumas po RDA procedūros (mėnesiai)

Iki 2013 m. sausio 8 d. po RDA procedūros mirė 27 (23 %) pacientai, iš jų 9 (7,6 %) – nuo progresuojančio priešinės liaukos, krūties, kasos bei plaučių vėžio, 9 (7,6 %) – nuo gretutinių ligų ir tik 9 (7,6 %) – nuo inksto naviko progresavimo (iš kurių 4 pacientams RDA buvo taikyta vieninteliame inkste, o ankstesnė nefrektomija atlikta dėl inkstų ląstelių karcinomos).

Turėdami duomenis apie pacientų mirtį, apskaičiavome bendrą išgyvenamumą po RDA procedūrų. Dvejų metų išgyvenamumas siekė 90 %, penkerių metų – 58 %. Išgyvenamumo kreivė pavaizduota 7 paveiksle.

Norėdami išsiaiškinti, kas didina mirties riziką po RDA procedūros, vertinome veiksnius, kurie statistškai patikimai turėjo įtakos išgyvenamumui. Nustatėme, kad RDA technika, elektrodų skaičius, amžius, lytis, inkstas, naviko lokalizacija inkste, vieninteliame

inkste esančio naviko RDA, naviko histologija (piktybinis ar gerybinis), piktybinio naviko diferenciacija bei *Furhman* laipsnis neturėjo įtakos mirtingumui. Veiksniai, darantys įtaką išgyvenamumui, pateikiami 5 lentelėje.

Naviko masei padidėjus 1 cm, rizika mirti padidėja 1,888 karto. Iš anamnezės išsiaiškinta neradikali operacija, kito organo onkologinis procesas riziką mirti padidina apie du kartus, o metastazės, anamnezės duomenimis, – daugiau kaip keturis kartus. Didėjant ASA klasei, rizika mirti padidėja taip pat daugiau kaip keturis kartus.

## Diskusija

Tirtų pacientų vidutinis amžius siekė 68 metus, panašų amžiaus vidurkį (60–70 m.) nurodo ir kiti autoriai [4,

**5 lentelė.** Veiksniai, didinantys riziką mirti (*cox* regresijos modelis)

	Reliatyvi rizika (95 % patikimumo intervalas)	P
Naviko dydis (cm)	1,888 (1,181–3,016)	0,008
Neradikali operacija	1,899 (1,181–3,054)	0,008
Kito organo onkologinis procesas iš anamnezės	2,221 (1,042–4,732)	0,039
Metastazės iš anamnezės	4,047 (1,762–9,294)	0,001
ASA klasė	4,388 (1,368–14,074)	0,013

**6 lentelė.** Įvairių studijų RDA procedūrų radikalumo duomenys, vidutiniai navikų dydžiai (cm)

Studija	Šalis	Pacientų skaičius	Radikalumas (%)	Stebėjimas (mėn.)	Technika	Atlikta	Naviko dydis cm (PI)	Literatūros šaltiniai
Breen et al. (2007)	Anglija	97	90,5	16,7	KT/UG	P	3,2 (1,1–6,8)	[16]
Sabhawal et al. (2006)	Australija	11	92	11	KT	P	2 (1–4,3)	[17]
Memarsadeghi et al. (2006)	Austrija	16	90	11,2	MRT	P	2	[18]
Varkarakis et al. (2005)	JAV	49	84	27	KT	P	2,2 (1–4)	[19]
Gervais et al. (2005)	JAV	85	99	28	KT/MRT	P	3,2 (1,1–8,9)	[2]
Weizer et al. (2005)	JAV	24	78	11,7	KT	P	2,4 (0,5–8,6)	[20]
Ukimora et al. (2004)	Japonija	9	78	17	KT/UG	P	3,8 (2–5,3)	[21]
Farrell et al. (2003)	JAV	20	100	9	KT/UG	P	1,7 (0,9–3,6)	[11]
Mayo-Smith et al. (2003)	JAV	32	100	9	KT/UG	P	2,6 (1–5)	[22]
Pavlovich et al. (2002)	JAV	21	79	2	KT	P	2,4 (1,5–3)	[23]
VUOI duomenys (2013)	Lt	118	80 bendras radikalumas 92,5 UG/KT/ titaniniai žym./ 3 elektrod.	29,4	UG/KT/ titaniniai žymenys	P	2,8 (1,9–3,7)	

12–14]. Didesnę dalį mūsų tiriamų ligonių sudarė vyrai [12, 13, 15] Radiodažninė abliacija buvo pasirinktinai atliekama atsižvelgiant į naviko dydį. Tarptautinėse rekomendacijose teigiama, kad RDA procedūrai tinka tik iki 4 cm dydžio navikai, todėl mūsų klinikoje atlikta RDA, kai navikų dydis buvo 2,8 cm, ir šis dydis mažai skyrėsi nuo kitų autorių pateikiamų vidurkių [4, 12, 13]. Įvairiose studijose apskaičiuotus vidutinius naviko dydžius pateikiame 6 lentelėje.

Vertiname ir navikų histologinį tipą. Biopsija parodė, kad 78 % sudarė piktybiniai, o 17,8 % – nepiktybiniai navikai. Literatūroje aprašomų piktybinių inkstų navikų dažnis siekia apie 79 % [24].

Kaip ir kiti autoriai, mes pastebėjome tik nedidelį skirtumą tarp kairio ir dešinio inksto naviko lokalizacijos [14], tačiau Guptos su bendraautoriais duomenys rodo, kad kiek dažniau navikai pasitaiko kairiajame inkste negu dešiniajame (59 % *vs* 41 %) [12].

Inkstų ląstelių karcinoma buvo labiausiai paplitęs naviko histologinis tipas ir sudarė apie 76,5 % visų navikų. Kituose straipsniuose taip pat teigiama, kad šis histologinis tipas yra labiausiai paplitęs ir dažnai sudaro net 85 % visų navikų tipų [25]. Mūsų duomenimis, angiomiolipoma nebuvo paplitęs naviko histologinis tipas, jis nesudarė nė 1 % visų atvejų, tačiau kitur yra pateikiamas kiek didesnis angiomiolipomų paplitimas, kai kur net 10,38 %. Onkocitoma, mūsų tyrimo duomenimis, buvo gana paplitusi ir sudarė per 13 % visų histologinių tipų, tačiau *Ji* ir kt. tyrime onkocitomos paplitimas buvo mažesnis nei angiomiolipomos ir tesudarė 3,78 % visų navikų [25].

Skelbiama, kad komplikacijų po RDA būna mažai, bet kartais gali pasitaikyti tokių komplikacijų kaip hematoma, skausmas, reakcija į raminauosius vaistus ir kitų. Daugelis jų praeina be intensyvaus gydymo [15]. Mūsų duomenimis, komplikacijų po RDA procedūros buvo nedaug – 14 %, iš kurių dažniausia buvo paranefrinė hematoma, kuri minima ir kitų autorių kaip dažna [4, 12].

Nagrinėjant technikos įtaką radikalumui, radikaliausiai inkstų navikas pašalintas kontroliuojant procedūrą UG ir KT ir bei prieš tai suleidus titaninių žymenų aplink naviko vietą. Tokių procedūrų radikalumas siekė per 90 %. Radikalumas buvo daug prastesnis atliekant vien tik ultragarsu kontroliuojamą procedūrą, todėl pastaruoju metu tokios RDA nebeatliekamos. Lyginant tik mūsų klinikoje naudojamą metodą (UG+KT+titaniniai žymenys) su kitų pasaulio šalių naudojamomis technikomis (dažniausiai – KT/UG, vien tik KT, vien tik MRT arba KT/MRT) teigtina, kad radikalumas atliekant KT kontroliuojamą RDA, prieš tai suleidus titaninių žymenų, yra vienas didžiausių. Pažymėtina, kad radikalumas priklauso ne vien nuo technikos ir naudojamų vaizdinių metodų, bet ir nuo naviko dydžio – didesni navikai RDA buvo pašalinami blogiau. Palyginimui pateikiame 6 lentelę, kurioje parodyti kitų autorių gauti RDA procedūrų radikalumo duomenys.

Plačiau nagrinėdami radikalumo priklausomybę nuo elektrodų skaičiaus, matome aiškia tendenciją, kad pradėjus naudoti tris elektrodus, o ne vieną, radikalumas labai padidėjo – nuo 66,1 % iki 93,2 %. Šitai paaiškinama tuo, kad trys elektrodai leidžia daug geriau

pašalinti visą naviko masę nei vienas elektrodas, kuris neaprečia didelio ploto. Mūsų atliktas tyrimas rodo, kad naudojant tris elektrodus, įkištus kontroliuojant procedūrą ultragarsu ir kompiuterine tomografija, prieš tai suleidus titaninių žymenų aplink naviko vietą, operacijos radikalumas buvo gana didelis, palyginti su kitų šalių studijomis, ir siekė 92,5 %. Didžiausią radikalumo procentą (100 % ir 99 %) pasiekė JAV, tačiau, kitų atliktų studijų duomenimis, radikalumas svyravo nuo 78 % iki 100 %. Reikėtų paminėti, kad VUOI atliktas tyrimas buvo didžiausias pacientų skaičiumi (118) ir jų stebėjimas buvo ilgiausias (29,4 mėn.) iš visų nagrinėtų studijų.

Lyginant su kitų naujausių studijų duomenis, mūsų pasiektas penkerių metų išgyvenamumo rodiklis dar nėra toks aukštas, kaip JAV ar Prancūzijoje. Įvairių studijų duomenimis, penkerių metų išgyvenamumas po RDA procedūros JAV siekia net 91 %, nors kitos studijos apsiriboja kiek mažesniais išgyvenamumo galimybėmis: *Leveilee* ir kt. nurodo 74,2 %, *Zagoria* ir kt. – iki 66 %. Prancūzijoje šis išgyvenamumas siekia 61,9 %. Remiantis Japonijos RDA studijomis, pacientų dvejų metų išgyvenamumas yra 79 %. Mūsų tirtų pacientų dvejų metų išgyvenamumas siekia 90 %, penkerių metų – 58 %, ir tai yra šiek tiek mažiau nei kitoje šalyse, tačiau dvejų metų išgyvenamumo procentas Lietuvoje didesnis negu Japonijoje. Reikėtų atsižvelgti į tai, kad šiose šalyse gyvenimo trukmė daug ilgesnė nei Lietuvoje. Minėtų studijų išgyvenamumo rodikliai ir palyginimas su mūsų studijos išgyvenamumo rodikliais pateikiami 7 lentelėje.

Nagrinėjome veiksnius, kurie daro įtaką išgyvenamumui, ir pagal *cox* regresijos modelį nustatėme, kad naviko dydis didina riziką mirti, tačiau, *Olweny* ir kt. skaičiavimais, naviko dydis neturėjo neigiamos įtakos išgyvenamumui [31]. Nors mes apskaičiavome, kad piktybinio naviko diferenciacijos laipsnis bei *Furbman* laipsnis taip pat neturi įtakos išgyvenamumui, tačiau *Psutka* ir kt. pažymi, kad iš visų nagrinėtų rodiklių vien tik naviko diferenciacijos laipsnis turėjo reikšmingos įtakos išgyvenamumui [6].

Pagal radikalumą ir gydymo efektyvumą RDA buvo palyginta su nefronus tausojančia operacija (inksto rezekcija) ir krioabliacija. Metaanalizės duomenimis, inkstų navikai pakartotinai ataugo 2,6 % pacientų po



7 lentelė. Įvairių studijų pateikiami išgyvenamumo po RDA rodikliai

Studija	Šalis	Am- žius metais	Pacientų skaičius	Stebėji- mas (mėn.)	Technika	Atlikta	Naviko dydis (cm)	Išgyvena- mumas (%)	Literatūros šaltiniai
Psutka et al. (2013)	JAV	73	185	77	KT	P	3 (2,1–3,9)	5 m. – 73,3	[26]
Balageas et al. (2013)	Prancūzija	73,5	62	38,8	UG/KT	P	2,4 (0,8–4,6)	3 m. – 88,3 5 m. – 61,9	[14]
Leveile et al. (2013)	JAV	67	274	26	KT	P/L	2,5 (0,7–5,3)	3 m. – 90,4 5 m. – 74,2	[27]
Nitta et al. (2012)	Japonija	73,3	22	18	KT	P	2,4 (1–4,5)	2 m. – 79	[28]
Best et al. (2012)	JAV	ND	ND	54	KT	P	2,4 (0,9–5,4)	5 m. – 91	[29]
Zagoria et al. (2011)	JAV	72	41	56	KT	P	2,6	5 m. – 66	[30]
VUOI (2013)	Lt	68,72	118	29,4	UG/KT/ titaniniai žymenys	P	2,8 (1,9–3,7)	2 m. – 90 5 m. – 58	

inksto rezekcijos, 4,6 % – po krioabliacijos ir 11,7 % – po RDA [24], tačiau RDA, kaip jau minėjome, nėra rutininė procedūra ir turi savo aiškiai apibrėžtas indikacijas.

### Išvados

Radiodažninė abliacija yra saugus gydymo metodas, kai operacinis gydymas yra kontraindikuojamas. Tinkamas radiodažninės abliacijos technikos pasirinkimas yra labai svarbus procedūros radikalumui. Radikaliausias yra

ultragarsu su KT navigacija kontroliuojamos inkstų navikų RDA, prieš operaciją UG kontroliuojamu būdu dar papildomai aplink naviką suleidus titaninių žymenų. Taip pat RDA radikalesnė, kai atliekama naudojant tris elektrodus, o ne vieną. Komplikacijų dažnis yra mažas, dažniausia buvo paranefrinė hematoma.

Po RDA dvejų metų išgyvenamumo tikimybė – 90 %, penkerių metų – 58 %. Mirties rizikos veiksniai: naviko dydis, aukštesnė ASA klasė, neradikali operacija, metastazės, kito organo onkologinis procesas.

### LITERATŪRA

1. Thomas AA, Campbell SC. Small renal masses: toward more rational treatment Cleve Clin J. 2011; 78 (8): 539–547.
2. Gervais DA, Arellano RS, Mueller Pr. Percutaneous radiofrequency ablation of renal cell carcinoma Eur Radiol 2005; 15: 960–967.
3. Hegarty NJ, Spaliviero M, Desai MM. Renal cryoablation: 5 year outcomes J Urol 2006; 175: 351.
4. Hoffmann RT, Jacobs FJ, Kubisch CH. Renal cell carcinoma in patients with solitary kidney after nephrectomy treated with radiofrequency mild term results Eur Radiol. 2010; 73: 652–656.

5. Escudier B, Kataja V. Renal cell carcinoma: ESMO Clinical Practice Guidelines for diagnosis, treatment and follow-up Ann Oncol 2010; 21(5): 137–139.
6. Hartmann JT, Bokemeyer C. Chemotherapy for renal cell carcinoma. Anticancer Res 1999; 19: 1541–1543.
7. Ulys A, Šlaitas D, Ambrozaitis R. Inkstų navikų gydymas aukšto dažnio termoabliacija Vilniaus universiteto Onkologijos institute (High frequency ablation of renal tumors in Vilnius University Oncology institute). Medicinos teorija ir praktika 2005; 15: 276–279.

8. European Association of Urology guidelines. 2013 edition.
9. Mues AC, Landman J. Image-guided percutaneous ablation of renal tumors: outcomes, technique, and application in urologic practice *Curr Urol Rep* 2010; 11: 8–14.
10. Cary KC, Sundaram CP. Watchful waiting in the treatment of the small renal mass *Indian J. Urol.* 2009; 25 (4): 489–493.
11. Farrell MA, Charboneau WJ, DiMarco DS, Chow DT, Zincke H, Callstrom MR, Lewis BD, Lee RA, Reading CC. Imaging-guided radiofrequency ablation of solid renal tumors *AJR Am J Roentgenol* 2003; 180 (6): 1509–1513.
12. P Gupta, Allen BC, Chen MY, Childs DD, Kota G, Zagoria RJ. Renal Function Outcomes for Multifocal Renal Neoplasms Managed by Radiofrequency Ablation *Cardiovasc Intervent Radiol.* DOI 10.1007/s00270-013-0563-9.
13. Krokidis M, Spiliopoulos S, Jarzabek M, Fotiadis N, Satharwal T, O'Brien T, Adam A. Percutaneous radiofrequency ablation of small renal tumours in patients with a single functioning kidney: long-term results *Eur Radiol.* DOI 10.1007/s00330-013-2802-5.
14. Balageas P, Cornelis F, Bras YL, Hubrecht R, Bernhard JC, Ferrière JM, Ravaud A, Grenier N. Ten-year experience of percutaneous image-guided radiofrequency ablation of malignant renal tumours in high-risk patients *Eur Radiol.* DOI 10.1007/s00330-013-2784-3.
15. Lui KW, Gervais A, Arellano RA, Mueller PR. Radiofrequency ablation of renal cell carcinoma *Clin Radiol* 2003; 58: 905–913.
16. Breen DJ, Rutherford EE, Stedman B, Roy-Choudhury SH, Cast JEI, Hayes MC, Smart ChJ. Management of renal tumors by image-guided radiofrequency ablation: experience in 105 tumors *Cardiovasc Intervent Radiol.* 2007; 30: 936–942.
17. Subharwal R, Vladica P: Renal tumors: technical success and early clinical experience with radiofrequency ablation of 18 tumors. *Cardiovasc Intervent Radiol* 2006; 29: 202–209.
18. Memarsadeghi M, Schmook T, Remzi M, Weber M, Potscher G, Lammer J, Kettenbach J. Percutaneous radiofrequency ablation of renal tumors: midterm results in 16 patients *Eur Radiol.* 2006; 59 (2): 183–189.
19. Varkarakis IM, Allaf ME, Inagaku T, Bhayani SB, Chan DY, Su LM, Jarrett TW, Kavoussi LR, Solomon SB. Percutaneous radio frequency ablation of renal masses: results at a 2-year mean followup *J Urol* 2005; 174 (2): 456–460.
20. Weizer AZ, Raj GV, O'connel M, Roertson CN, Nelson RC, Polascik TJ. Complications after percutaneous radiofrequency ablation of renal tumors *Urology.* 2005; 66 (6): 1176–1180.
21. Ukimora O, Kawauchi A, Fujito A, Mizutani Y, Okihara K, Mikami K, Soh J, Nakamura T, Nakanishi H, Ushijima S, Miki T. Radiofrequency ablation of renal cell carcinoma in patients who were at significant risk *Int J Urol* 2004; 11(12): 1051–1057.
22. Mayo Smith WW, Dupuy DE, Parikh PM, Pezzullo JA, Cronan JJ. Imaging-guided percutaneous radiofrequency ablation of solid renal masses: techniques and outcomes of 38 treatment sessions in 32 consecutive patients *AJR Am J Roentgenol.* 2003; 180: 1503–1508.
23. Pavlovich CP, Walther MM, Choyke PL, Pautler SE, Chang R, Linehan WM, Wood BJ. Percutaneous radiofrequency ablation of small renal tumors: initial results *J Urol* 2002; 167 (1): 10–15.
24. Alasker A, Williams SK, Ghavamian R. Small Renal Mass: To Treat or Not To Treat *Curr Urol Rep* 2013; 14: 13–18.
25. Ji Ch, Li X, Zhang Sh, Gan W, Zhang G, Zeng L, Yan X, Liu T, Lian H, Guo H. Laparoscopic radiofrequency ablation of renal tumours 32-month mean follow-up results of 106 patients *Urology.* 2011;77: 798–802.
26. Psutka SP, Feldman AS, McDougal WS, McGovern FJ, Mueller P, Gervais DA. Long-term oncologic outcomes after radiofrequency ablation for T1 renal cell carcinoma *Eur Urol* 2013; 63 (3): 486–492.
27. Leveilee RJ, Castle SM, Gorbati V, Salas N, Narayanan G, Morillo-Burgos G, Jorda M, Faraday MM. Oncologic outcomes using real-time peripheral thermometry-guided radiofrequency ablation of small renal masses *J Endourol* 2013; 27 (4): 480–489.
28. Nitta Y, Tanaka T, Morimoto K, Makino T, Nishikawa N, Tashiro K, Naganuma T, Iguchi T, Matsuoka T, Nakatani T. Intermediate oncological outcomes of percutaneous radiofrequency ablation for small renal tumors: initial experience *Anticancer Res* 2012; 32(2): 615–618.
29. Best SL, Park SK, Yaacoub RE, Olweny EO, Tan YK, Trimmer C, Cadeddu JA. Long-term outcomes of renal tumor radio frequency ablation stratified by tumor diameter: size matters *J Urol* 2012; 187(4): 1183–1189.
30. Zagoria RJ, Pettus JA, Rogers M, Werle DM, Childs D, Leyendecker JR. Long-term outcomes after percutaneous radiofrequency ablation for renal cell carcinoma. *Urology* 2011; 77 (6): 1393–1397.
31. Olweny EO, Park SK, Tan YK, Best AL, Trimmer C, Cadeddu JA. Radiofrequency Ablation Versus Partial Nephrectomy in Patients with Solitary Clinical T1a Renal Cell Carcinoma: Comparable Oncologic Outcomes at a Minimum of 5 Years of Follow-up. *Eur Urology* 2012; 61: 1156–1161.