

# Nykščio riešinio sąnario artrozės gydymas atvirąja sinovektomija su sąnario išvalymu: vėlyvųjų pooperacinių gydymo rezultatų įvertinimas

**The treatment of the thumb carpometacarpal arthritis by an open synovectomy with a joint debridement: evaluation of long-term postoperative treatment results**

Martynas Tamulevičius<sup>1</sup>, Mindaugas Minderis<sup>2</sup>, Andrius Pajėda<sup>2</sup>

<sup>1</sup> *Vilniaus universiteto Medicinos fakultetas, M. K. Čiurlionio g. 21, LT-03101 Vilnius, Lietuva*

<sup>2</sup> *Vilniaus universiteto ligoninė Santaros klinikos, Plastinės rekonstrukcinės chirurgijos centras, Plastinės ir rekonstrukcinės chirurgijos skyrius, Santariškių g. 2, LT-08661 Vilnius, Lietuva*  
*El. paštas martynas.tam@gmail.com*

<sup>1</sup> *Vilnius University, Faculty of Medicine, M.K. Čiurlionio Str. 21, LT-03101 Vilnius, Lithuania*

<sup>2</sup> *Vilnius University Hospital Santaros Klinikos, Centre of Plastic and Reconstructive Surgery, Department of Plastic and Reconstructive Surgery, Santariškių Str. 2, LT-08661 Vilnius, Lithuania*  
*E-mail: martynas.tam@gmail.com*

---

## Įvadas

Atlikta sisteminė mokslinės literatūros apžvalga parodė, kad gydant nykščio riešinio sąnario osteoartritą nėra viena chirurginė metodika nėra reikšmingai pranašesnė. Straipsnyje siekiama įvertinti atvirosios sinovektomijos su sąnario išvalymu („debridementu“) vėlyvuosius pooperacinius gydymo rezultatus ir palyginti juos su kitų, dažnai taikomų metodikų, rezultatais.

## Metodai

Atlikta retrospektyvinė studija, kurioje įvertinta 19 pacientų (20 nykščių), sergančių II–IV stadijos nykščio riešinio sąnario osteoartritu. Visi pacientai operuoti vieno chirurgo, taikant atvirą sinovektomiją su sąnario išvalymu, kurios metu pašalinta išvėjęsinė sinovija, kaulinės išaugos ir laisvieji kūnai.

Pagal vidutinį pacientų stebėjimo laiką skiriamos dvi tiriamųjų grupės: iki 4,5 metų (N = 10) ir daugiau negu 4,5 metų (N = 9) po operacijos stebėti pacientai. Įvertintas pokytis skaitinėje skausmo skalėje, pooperacinė plaštakos funkcija (pincetinio ir šoninio gnybio jėga, priešpastatymo amplitudė, *QuickDASH* klausimyno įvertis), pooperacinė sąnario būklė (dviejų krypčių plaštakos rentgenogramos) ir trukmė iki susigrąžinto darbingumo. Gauti rezultatai lyginti su dažniausiai pasirenkamų gydymo metodų studijų rezultatais.

## Rezultatai

Nustatyta, kad visiems pacientams po operacijos statistiškai reikšmingai sumažėjo skausmo intensyvumas (kaip ir kitose studijose, kurių duomenys buvo lyginami). Visiško skausmo išnykimo procentas II grupėje reikšmingai nesiskyrė nuo rezultatų, pateikiamų kitose studijose. Reikšmingų skirtumų lyginant *QuickDASH* įverčius taip pat nenustatyta. Lyginant pincetinio ir šoninio gnybio jėgas, gauti panašūs arba aukštesni įverčiai.

Populiariose gydymo metodikose, kurių rezultatai buvo lyginami su atlikto tyrimo duomenimis, minima pagrindinė komplikacija – delnakaulio proksimalizacija. Atliktame tyrime, įvertinus tiriamųjų pooperacines rentgenogramas, tokios komplikacijos nenustatyta. Tiriamieji grįžo į kasdienę savo veiklą vidutiniškai per tris mėnesius, o tai reikšmingai skyrėsi nuo kitų gydymo metodikų, kuriose taikoma fiksacija Kiršnerio vielomis ir ilgai trunkanti reabilitacija.

## Išvados

Atlikto tyrimo rezultatus palyginus su dažniausiai taikomų chirurginių metodikų rezultatais, vertinant plaštakos skausmą ir funkciją pacientų ilgojo stebėjimo laikotarpiu reikšmingų skirtumų nenustatyta. Tiriamiesiems rentgenografiškai diagnozuota palankesnė pooperacinė sąnario būklė, leidžianti pacientui greičiau susigrąžinti darbingumą. Dėl minėtų priežasčių atviroji sinovektomija su sąnario išvalymu galėtų būti pirmo pasirinkimo metodas gydant nykščio riešinio sąnario osteoartritą.

**Reikšminiai žodžiai:** nykščio riešinis sąnarys, osteoartritas, sinovektomija, sąnario išvalymas.

---

## Background

Several systemic reviews have showed that no surgical technique for treating thumb carpometacarpal osteoarthritis (TMC osteoarthritis) is superior by results. Our goal was to investigate long-term treatment results of open synovectomy with joint debridement and compare them with other widely popular surgical techniques.

## Methods

In this retrospective cohort study we evaluated 19 patients (20 thumbs) with II–IV stage TMC osteoarthritis. All patients were treated by a single surgeon with open synovectomy with joint debridement. Procedure covered synovectomy and removal of free bodies and osteophytes. We divided patients by follow-up into two groups: up to 4.5 years (N = 10), more than 4.5 years (N = 9). We evaluated pain in numeric pain rating scale, postoperative hand function (tip and lateral pinch, opposition range, *QuickDASH* questionnaire score), postoperative articular status (two views hand x-rays) and time of full recovery. All results were compared with other popular surgical techniques.

## Results

Our treatment significantly reduced pain for all patients, same as compared techniques. A complete relief of pain in longer follow-up group did not differ from compared techniques. There were not significant differences in *QuickDASH* scores. Also our patients had the same or higher tip and lateral pinch strength. In compared studies was seen the main complication – proximalisation of first metacarpal. Our patients did not have that. Time of full recovery was in average 3 months, which is significantly less than in techniques with K-wire fixation.

## Conclusions

Our surgical technique's long-term treatment results do not differ from widely popular techniques in pain reduction and hand function. Our patients had more advantageous postoperative joint status, which had caused faster recovery. That is why open synovectomy with joint debridement would become a primary choice for treating TMC osteoarthritis.

**Key words:** thumb carpometacarpal joint, osteoarthritis, open synovectomy, debridement.

---

## Įvadas

Nykščio riešinio sąnario osteoartritas (toliau – NRS osteoartritas) yra nereta, radiografiškai net kas 7-ai moteriai ir kas 14-am vyrui nustatoma [1] liga, tačiau dažnai ją vėluojama diagnozuoti. Ši patologija yra viena būdingesnių degeneracinio artrito, kuris pirmą kartą dažniausiai nustatomas 50–70 metų moterims (ypač menopauzės laikotarpiu), lokalizaciją plaštakoje [2]. Dažnai dėl progresuojančio su amžiumi jungiamojo

audinio, kartu ir raiščių, silpnumo didėjantis sąnarinės kapsulės ir supančių raiščių laisvumas lemia progresuojantį pirmojo delnakaulio pamato radialinį panirimą, o tai sudaro didesnes trinties jėgas tarp pirmojo delnakaulio ir didžiojo daugiakampio sąnarinėse paviršių, ilgainiui sukeldami kremzlinių paviršių pažeidimą ir lėtinį sąnario uždegimą.

Įvairių tyrimų duomenimis, nykštys atlieka apie 50 proc. visos plaštakos funkcijos, todėl jo pažeidimas

labai reikšmingas. Vėlyvos stadijos nykščio riešinio sąnario osteoartritui gydyti esama įvairių chirurginio gydymo taktikų ir jų modifikacijų. Kai kurių studijų išvadose konstatuojama, jog teigiamą poveikį gali turėti konservatyvus gydymas, naudojant specialiai pritaikytus plaštakos įtvarus arba taikant intrasąnarinės hialurono rūgšties ar gliukokortikosteroidų tirpalų injekcijas [4]. Vis dėlto manoma, jog didesnės negu I stadijos pagal Eaton'o-Glickel'io skalę [3] liga turėtų būti gydoma chirurgiškai [2, 5]. Chirurginis gydymas įvairuoja nuo paprastos trapezektomijos su biologinių ar sintetinių medžiagų interpozicija (ar be jos) iki nykščio riešinio sąnario protezavimo operacijos [5]. Kai kurios procedūros atliekamos tiek artroskopiškai, tiek atvira operacija [6]. Gydymo metodo pasirinkimą įprastai lemia chirurgo patirtis taikyti vieną ar kitą techniką. Vis dėlto dažniausios chirurginio gydymo metodikos yra trapezektomija su fiksacija (ar be jos) Kiršnerio vielomis ir trapezektomija su sausgyslės interpozicija ir / ar raiščių rekonstrukcija [5]. Lietuvoje populiariausia chirurginio gydymo metodika išlieka dalies (hemitrapezektomija) arba viso didžiojo daugiakampio (trapezektomija) pašalinimas su fiksacija Kiršnerio vielomis.

Patirtis gydant reumatoidinio artrito pažeistus plaštakos sąnarius atvirąja sinovektomija su sąnario išvalymu („debridmentu“) (toliau – AssSI), kurios klinikiniai ir funkciniai rezultatai yra geri, pasiūlė idėją, jog šis gydymo metodas galėtų būti tinkamas gydant ir plaštakos sąnarių degeneracinius susirgimus. 1979 m. pradėta taikyti riešo artroskopija leido naujai pažvelgti į NRS osteoartrito gydymą [6]. Tobulėjant artroskopiniams instrumentams, 2001 m. paskelbtoje mokslinėje apžvalgoje pirmą kartą imta kalbėti, jog artroskopinė technika gali suteikti naujų unikalių galimybių vertinant ir gydant minėtą ligą. Pacientams, kuriems diagnozuota ankstyva ligos stadija, rekomenduota artroskopinė sinovektomija su elektrochemine sąnarinės kapsulės kontrakcija, o pacientams, kuriems nustatyta vėlyvoji stadija, – artroskopinė hemitrapezektomija arba visiška trapezektomija [7]. Vis tik dėl riboto šios technikos prieinamumo bei kainos tik 2009 m. paskelbta pirmoji studija apie sėkmingai pritaikytą artroskopinę dalinę trapezektomiją (arba hemitrapezektomiją) gydant vėlyvosios stadijos NRS osteoartritą [8]. Pritaikius artroskopinę techniką, akivaizdžiai ir ilgam pagerėjo pacientų plaštakos funkcijos, reikšmingai sumažėjo skausmas, daugiau pacientų

grįžo į kasdienę veiklą. Vėliau pasirodė ir daugiau studijų apie sėkmingai pritaikytą artroskopinę hemitrapezektomiją [9, 10, 11].

Nepaisant plačiai paplitusio artroskopijos taikymo gydant plaštakos ligas, tik 2007 m. pasirodė pirmą studiją, kurioje pristatyta 45 pacientams, kuriems diagnozuotas II stadijos NRS osteoartritas, atlikta artroskopinė sinovektomija su sąnario išvalymu ir kartu užpakalinė šoninė uždaroji pleištinė osteotomija [12]. Vėliau, 2010 m., pasirodė studija apie pritaikytą artroskopinę sinovektomiją su sąnario išvalymu pacientams, kuriems diagnozuotas I–II stadijos NRS osteoartritas [13]. Abiejose studijose konstatuota, jog reikšmingai pagerėjo pacientų skausmo įverčiai, plaštakos funkcija ir pincetinio gnybio jėga. Studijose fiksuoti labai aukšti pacientų subjektyvaus pasitenkinimo įverčiai.

2014 m. atlikta sisteminė apžvalga parodė, kad artroskopinė sinovektomija su sąnario išvalymu ir su interpozicija (ar be jos) gali būti sėkmingai taikoma I–III stadijos NRS osteoartritui gydyti [14]. Ši metodika yra mažiau invazyvi negu atviroji sinovektomija, tačiau artroskopinė technika turi nemažai apribojimų ir keliamų rizikų. Didžiausia galima rizika yra stipinio nervo šakų ar kraujagyslių pažeidimas. Be to, artroskopinė technika lemia ilgesnę operacijos trukmę, jai reikalinga brangesnė įranga. Visa tai paskatino ekspertus ieškoti alternatyvų. Daugelis studijų parodė, jog gydant nykščio riešinio sąnario osteoartritą nė vienas iš taikomų chirurginių metodų nėra itin pranašesnis už kitus [2, 5, 15]. Būtent todėl iki šiol nėra pripažinto prioritetinio metodo gydyti NRS osteoartritą, o specialistų pasirinkimą įprastai lemia trys dalykai: metodo paprastumas, kainos ir efektyvumo santykis ir, žinoma, individuali patirtis. 2015 m. pasirodžiusi metaanalizė atskleidė, kad nėra ryškių skirtumų tarp artroskopinės ir atviros hemitrapezektomijos rezultatų [16], todėl iškėlėme tikslą išsiaiškinti, ar AssSI galėtų tapti populiari, minimalių sąnaudų reikalaujanti ir plačiai prieinama gydymo alternatyva, t. y. ar gydant nykščio riešinio sąnario osteoartritą ši metodika gydymo rezultatais skiriasi nuo populiarių chirurginių metodikų.

### Tyrimo medžiaga ir metodai

Atlikta retrospektyvinė studija, kurioje įvertinta 20 nykščių (19 pacientų), operuotų dėl riešinio nykščio sąnario

osteoartrito, esant vidutiniam apie 4,5 metų stebėjimo laikui. Visiems pacientams liga buvo diagnozuota ir gydyta vieno chirurgo (M. M.), turinčio ilgametę patirtį plaštakos chirurgijoje. Pacientų atrankos kriterijus buvo vėlyvos stadijos (II–IV stadijos) NRS osteoartritas, operuotas taikant ASSSI nuo 2001 iki 2014 metų. Pacientų ekskludavimo kriterijai: amžius, mažesnis negu 18 metų, riešo arba nykščio traumos sukeltas artritas, nesutikimas atvykti pakartotinės pooperacinės konsultacijos bei sergamumas reumatodiniu artritu ar kitomis autoimuninėmis reumatinėmis ligomis.

Vidutinis stebėjimo laikas –  $4,53 \pm 2,92$  metų. Pacientų stebėjimo laikas buvo gana įvairus (1–10,2 metų), todėl, siekiant geriau įvertinti pooperacinę ligos dinamiką ir tiksliau įvertinti gydymo rezultatus, atsižvelgiant į pacientų skaičių tiriamieji susikirstyti į dvi grupes pagal stebėjimo trukmę. Pirmąją grupę sudarė pacientai, kurie pakartotinai konsultuoti anksčiau negu 4,5 metų po operacijos (toliau – I grupė), o antrąją – kurių pakartotinė konsultacija įvyko vėliau negu po 4,5 metų (toliau – II grupė) (1 lentelė).

### ***Pacientų ištyrimas ir subjektyvus gydymo įvertinimas***

Priešoperacinė pacientų būklė vertinta iš paciento ligos istorijoje nurodytų anamnezės ir objektyvaus ištyrimo duomenų. Pooperacinė pacientų būklė vertinta paskutinės konsultacijos metu.

Iš anamnezės surinkta informacija apie paciento amžių, lytį, ūgį, svorį, konstitucinį tipą, patirtas traumas, gretutines ligas, ligos trukmę iki diagnozės nustatymo, plaštakos anatomines ypatybes, taikytą ankstesnį gydymą, hospitalizacijos trukmę ir eigą. Prieš operaciją ir po jos įvertintas paciento plaštakos skausmas esant ketu-

rioms aplinkybėms: sunkaus fizinio krūvio metu, lengvo fizinio krūvio metu (t. y. kasdienėje veikloje), esant ramybės būsenai ir naktį. Skausmo intensyvumas vertintas 11-os įverčių skaitine skausmo skale (*Numeric Pain Rating Scale*), kurioje nulis prilygsta skausmo nebuvimui, o dešimt – nepakeliamam skausmui. Taip pat vertintas skausmo pobūdis (epizodinis / nuolatinis), lokalizacija, iriacija, pirštų tirpimas ir sąnariinių paviršių krepitacija.

Po operacijos pacientai atsakė į tyrėjų paruoštus klausimus apie asmeninį pasitenkinimą taikytu gydymu ir jo funkciniais ir estetiniais rezultatais, taip pat į klausimus apie pooperacinio periodo eigą ir trukmę. Galiausiai visų pacientų buvo klausta, ar sutiktų pakartoti gydymą, susiklosčius panašioms aplinkybėms, ir ar rekomenduotų jį kitiems.

### ***Rankos funkcijos įvertinimas***

Po operacijos pacientų buvo prašoma atsakyti į tarptautinio rankos funkcijos klausimyno lietuvišką versiją – *QuickDASH*. Buvo klausiama, ar pacientui sunku atlikti kasdienes užduotis, pavyzdžiui, atsukti stiklainį, naudoti peiliu ir kt., ar dalyvauti socialiniame gyvenime. Klausimai vertinti nuo 1, kai užduočiai atlikti sunkumų nekyla, iki 5 balų, kai užduoties atlikti neįmanoma. Galiausiai pagal pateiktą formulę apskaičiuotas individualus rezultatas nuo 0 iki 100 balų (mažesnis įvertis reiškia geresnę rankos funkciją). Gauti klausimyno įverčiai palyginti su kitose studijose pristatomais analogiško tyrimo gautais įverčiais.

### ***Nykščio jėgos ir judesių amplitudės įvertinimas***


Plaštakos jėga po operacijos įvertinta atliekant dvejopus matavimus: pincetinio gnybio ir šoninio (lateralinio)

**1 lentelė.** Grupių charakteristikos

Tiriamųjų grupė pagal stebėjimo trukmę	I grupė	II grupė
Laikotarpis nuo operacijos iki pakartotinės konsultacijos (metais)	$2,4 \pm 0,8$ (1–3,3)	$7,2 \pm 2,3$ (4,5–10,2)
Amžius operacijos metu	55 (47–70)	55 (46–67)
Amžius pakartotinės konsultacijos metu	57 (48–71)	61 (52–71)
Pacientų skaičius	11	8
Moterys / vyrai	10/1	5/3
Nykščių skaičius	11	9
Operuotas nykštys dominuojančioje rankoje	5	5



**1 pav.** Pincetinio gnybio jėgos matavimas. Autorius – dr. Mindaugas Minderis



**2 pav.** Šoninio gnybio jėgos matavimas

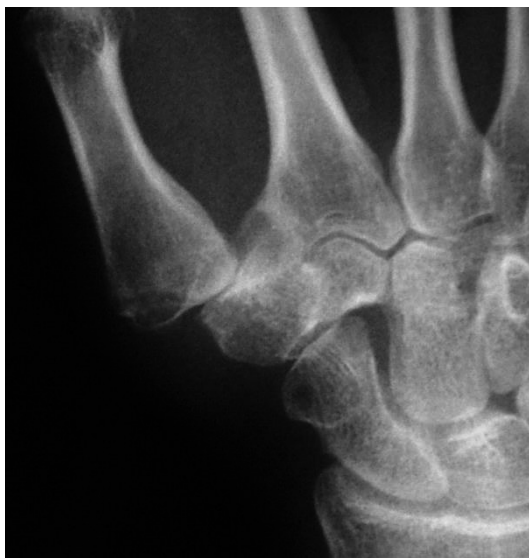gnybio jėgos (1 ir 2 pav.). Abiems matavimams atlikti naudotas specialus dinamometrinis prietaisas (SAE-HAN Hydraulic Pinch Gauge (SH5005), Changwin, Korea). Operuota plaštaka pozicionuota pagal testo reikalavimus, kiekvienam testui atlikti trys sėkmingi matavimai. Analizei imtas aukščiausias įvertinimas. Vėliau analogiškas tyrimas pakartotas su kita, sveikąja paciento ranka. Minėtina, kad ir kita dalies pacientų plaštaka buvo pažeista osteoartrito, todėl rezultatai lyginti su mokslinėje literatūroje publikuotomis normatyvinėmis reikšmėmis [18].

Judesių amplitudei nusakyti įvertintas nykščio priešpastymo laipsnis pagal *Kapandji* skalę [19]. Aukščiausi

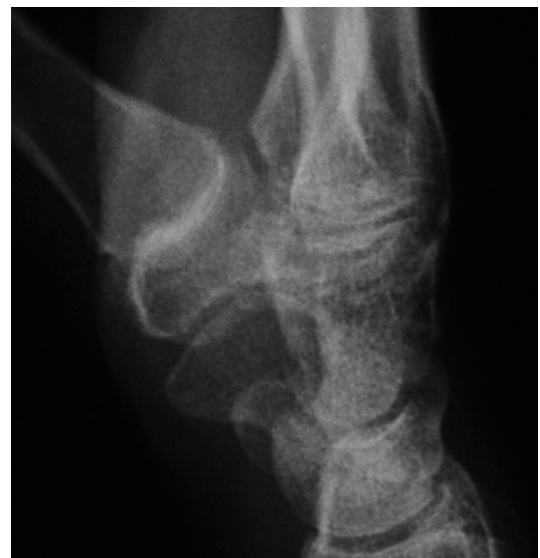įvertinimai, atspindintys didžiausią judesių amplitudę, gauti: 10 balų, kai pacientas operuotu nykščiu galėjo pasiekti proksimaliau tos pačios plaštakos mažojo piršto pamato, ir 9 balai, kai pacientas operuotu nykščiu galėjo pasiekti tik mažojo piršto pamatą.

### ***Radiografinis įvertinimas***

Visiems pacientams buvo atliktos ir dviejų radiologų įvertintos priešoperacinės plaštakos dviejų krypčių rentgenogramos (užpakalinė ir priekinė su atitrauktais pirštais bei šoninė su priešpastatytu nykščiu) (3 ir 4 pav.). Pagal rentgenogramas, remiantis Eaton'o-Glickel'io



**3 pav.** Rentgenograma (užpakalinė ir priekinė su atitrauktais pirštais)



**4 pav.** Rentgenograma (šoninė su priešpastatytu nykščiu)

klasifikacija, nustatyta ligos stadija [3]. Po operacijos pacientams pakartotinai atliktos plaštakos dviejų kryptų kontrolinės rentgenogramos, kurios lygintos su ikiooperacinėmis. Buvo atsižvelgiama į panirimo laipsnį, kaulinės išaugos, sąnarių paviršių būklę (cistas, sklerozę) ir aplinkinių sąnarių osteoartritą. Proksimalinė migracija nevertinta, nes taikytas gydymas reikšmingai nedidina atstumo tarp NRS sąnarių paviršių.

### Statistinė analizė

Duomenys, gauti iš klausymų, klinikinių matavimų ir radiografinių skaičiavimų, apdoroti statistine programa *IBM SPSS Statistics 23.0*. Atskiros grupės, išskirtos pagal stebėjimo laiką, lygintos naudojant *Stjudento t* kriterijų. Tos pačios grupės rodikliai, gauti skirtingu laiku, lyginti taikant porinį *Stjudento t* kriterijų. Skaitiniai duomenys pateikiami su standartiniu nuokrypiu. Visiems skaičiavimams statistiškai reikšminga laikoma  $p$  reikšmė  $\leq 0,05$ .

### Operacinė technika

Pacientai buvo operuojami bekraujame operaciniame lauke, naudojant pneumatinį turniketą. Nuskausminti taikyta laidinė petinio rezginio blokada, rečiau – bendrinė anestezija. Nuskausminimo procedūrą atliko anesteziologas reanimatologas. 3 cm odos pjūviu nykščio riešinis sąnarys atvertas tarp ilgojo nykščio atitraukia-

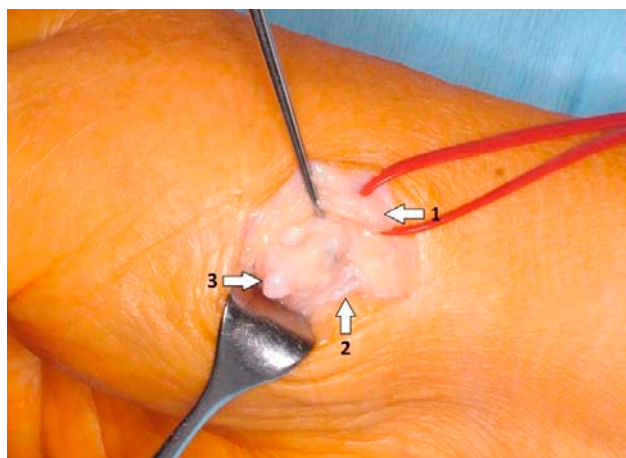
mojo raumens ir trumpojo nykščio tiesiamojo raumens sausgyslių (5 pav.). Atvėrus sąnarį įvertintas sinovito laipsnis, sąnario turinys, sąnarių paviršių būklė ir kaulinės išaugos. Atlikta sinovektomija, pašalintos kaulinės išaugos ir laisvi kūnai (jei jų buvo) (6 pav.). Dėl stabilumo sąnario kapsulė papildomai susiūta naudojant perdengimo techniką, 4-0 absorbuojančia siūle. Odos pjūvis susiūtas 5-0 monofilamentu paprastomis mazginėmis siūlėmis. Žaizda drenuota Penrose tipo drenu.

### Rezultatai

Vidutinis pacientų amžius operacijos metu –  $54,7 \pm 6,4$ , kūno masės indeksas –  $24,6 \pm 2,7$ . Visiems pacientams operuota tik viena ranka, išskyrus vieną pacientą, kuriam, darant metų pertrauką, buvo operuotos abi rankos. Taigi analizuota 19 pacientų, 20 nykščių. Vidutinė bendra operacijos trukmė –  $55,6 \pm 42,0$  min., t. y. 30–120 minučių. Vidutinis hospitalizacijos laikas –  $3,5 \pm 1,2$  dienos. Vidutinis laikas nuo ligos pradžios iki operacijos –  $3,1 \pm 2,1$  metų.

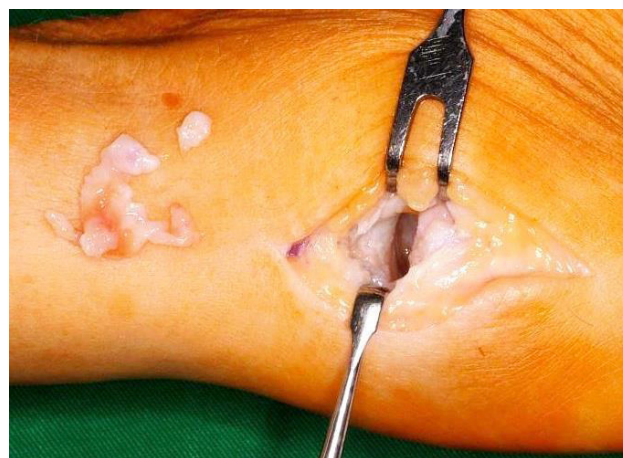### Ligos stadijos įvertinimas

Tiriamų pacientų nykščių riešiniai sąnariai pagal priešoperacines plaštakos rentgenogramas buvo įvertinti remiantis Eaton'o-Glickel'io skale (2 lentelė). Vieno tiriamojo priešoperacinių rentgenogramų nerasta.



**5 pav.** ASsSI pjūvio vietos schema. Autorius – dr. Mindaugas Minderis

1 – *M. extensor pollicis brevis* sausgyslė; 2 – *M. abductor pollicis longus* sausgyslė; 3 – kaulinė išauga



**6 pav.** Sinovektomija su sąnario išvalymu

**2 lentelė.** Priešoperacinė ligos stadija pagal Eaton'o-Glickel'io skalę

	I stadija	II stadija	III stadija	IV stadija
Atvejų skaičius (N = 20)	0	5	11	4

**Pacientų ištyrimas**

Tiek bendrieji atlikto tyrimo duomenys, tiek išskirtų I ir II grupių rezultatai parodė, kad po operacijos skausmo įverčiai statistiškai reikšmingai ( $p < 0,05$ ) sumažėjo. Vidutiniai skausmo įverčiai pagal skaitinę skausmo skalę prieš operaciją ir po jos, esant keturioms aplinkybėms (sunkaus fizinio krūvio metu, lengvo fizinio krūvio metu, ramybės metu ir nakties metu), pateikti 3 lente-

lėje. I ir II grupių, t. y. grupių pagal skirtingą stebėjimo laiką, skausmo įverčiai visomis keturiomis aplinkybėmis bei prieš operaciją ir po jos statistiškai reikšmingai nesiskyrė ( $p > 0,05$ ).

Visi pacientai skundėsi lokaliu, neplintančiu nykščio pamato skausmu. Po operacijos nė vienas pacientas nesiskundė skausmu esant ramybės būsenos. Nuolatinis skausmas prieš operaciją skundėsi 90 proc. (N = 18) pacientų. Po operacijos pusei šių pacientų (45 %; N = 9) skausmas visiškai išnyko. Gana didelei daliai skausmas tapo nežymiu epizodiniu skausmingumu NRS projekcijoje tik sunkaus fizinio krūvio metu (30 %; N = 6). Kai kuriems (15 %; N = 3), nepaisant reikšmingo bendro klinikinio pagerėjimo, išliko epizodinis skausmingumas NRS projekcijoje ir lengvo fizinio krūvio metu. Dviems iš jų minėtas skausmingumas atsirado praėjus metams

**3 lentelė.** Skausmo intensyvumas\*

	Pacientų grupės pagal stebėjimo laiką					
	I grupė			II grupė		
	Prieš operaciją	Po operacijos	$p$ reikšmė	Prieš operaciją	Po operacijos	$p$ reikšmė
Skausmas, esant ramybės būsenai	4,5±2,5	0,0±0,0	$p < 0,0005$	5,7±2,9	0,0±0,0	$p < 0,0005$
Skausmas lengvo fizinio krūvio metu	6,8±1,7	0,3±0,7	$p < 0,0005$	7,8±1,8	0,2±0,7	$p < 0,0005$
Skausmas sunkaus fizinio krūvio metu	8,6±1,4	1,3±1,5	$p < 0,0005$	8,2±2,0	0,8±1,0	$p < 0,0005$
Skausmas nakties metu	4,4±4,0	0,0±0,0	$p = 0,005$	5,3±4,2	0,0±0,0	$p = 0,005$

\* Nurodomas skausmo intensyvumo vidurkis ir standartinis nuokrypis. Skausmo intensyvumo skirtumas prieš operaciją ir po jos pateikiamas  $p$  reikšme.

**4 lentelė.** Skausmo pobūdžio, patinimo sąnario projekcijoje, nykščio tirpimo, sąnario krepitacijos pasiskirstymas prieš operaciją ir po jos tarp grupių pagal stebėjimo trukmę

Grupė pagal stebėjimo trukmę	Prieš operaciją		Po operacijos	
	I grupė	II grupė	I grupė	II grupė
Epizodinis skausmas	2 (18 %)	1 (11 %)	7 (64 %)	4 (44 %)
Nuolatinis skausmas	9 (82 %)	8 (89 %)	0	0
Nėra skausmo	0	0	4 (36 %)	5 (55 %)
Patinimas NRS projekcijoje	9 (82 %)	7 (77 %)	1 (9 %)	1 (11 %)
Nėra patinimo NRS projekcijoje	2 (18 %)	2 (22 %)	10 (91 %)	8 (89 %)
Nykščio tirpimas	2 (18 %)	3 (33 %)	0	0
Nėra nykščio tirpimo	9 (82 %)	6 (67 %)	11 (100 %)	9 (100 %)
Sąnariinių paviršių krepitacija	11 (100 %)	9 (100 %)	3 (27 %)	1 (11 %)
Nėra sąnariinių paviršių krepitacijos	0	0	8 (73 %)	8 (89 %)

po operacinio gydymo. Likęs pacientas priklauso >4,5 metų stebėjimo grupei.

Prieš operaciją 80 proc. (N = 16) pacientų fiksuotas nežymus lokalus patinimas, kuris po operacijos išnyko (išskyrus dviems pacientams). Visiems pacientams prieš operaciją nustatyta sąnariinių paviršių krepitacija, kuri po operacijos išliko 19 proc. (N = 4) pacientų. Beveik trečdalis pacientų (N = 6) prieš operaciją skundėsi nykščio tirpimu. Šis tirpimas po operacijos išnyko visiems pacientams. Pacientams, kurie stebimi daugiau negu 4,5 metų, 20 proc. rečiau nustatytas pooperacinis epizodinis skausmingumas ir apie tris kartus rečiau pooperacinė NRS krepitacija. Kitų reikšmingų skirtumų tarp skirtingos stebėjimo trukmės grupių nenustatyta (4 lentelė).

### **Subjektyvus pacientų gydymo įvertinimas**

Visų tiriamųjų buvo paprašyta įvertinti pooperacinį periodą ir bendrą pasitenkinimą gydymo rezultatais. Gydymo rezultatus prašyta įvertinti naudojantis Likerto skale: vienetas lygus puikiam įvertinimui, nes neliko jokių simptomų; dvejetas reiškia gerai, nes liko nežymių simptomų; trejetas – patenkinamai, nes išliko dalis buvusių simptomų; ketvertas – kai nėra jokio pagerėjimo. 90 proc. (N = 18) pacientų gydymo rezultatus įvertino puikiai arba labai gerai. Dviems pacientams, kurie gydymo rezultatus įvertino trimis balais, maždaug po metų nuo gydymo nustatytas nedidelis klinikinis pablogėjimas – pacientai skundėsi atsiradusiu NRS skausmu lengvo fizinio krūvio metu. Tarp skirtingos stebėjimo trukmės grupių įvertinimų statistškai reikšmingo skirtumo nenustatyta ( $p = 0,583$ ).

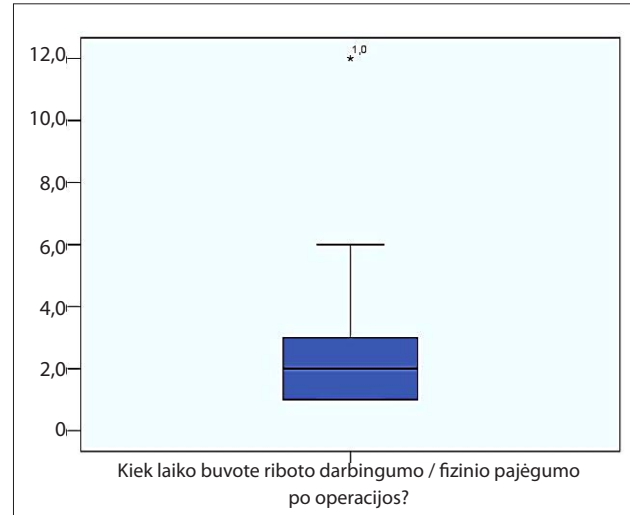
Pooperacinio rando estetinę išvaizdą 70 proc. (N = 14) pacientų keturbalėje sistemoje (nuo 1 iki 4) įvertino puikiai (4 balai), likę 30 proc. (N = 6) įvertino labai gerai (3 balai).

Visi pacientai sutiktų pakartoti operaciją susiklosčius panašioms aplinkybėms ir rekomenduotų ją kitiems.

### **Darbingumo ir fizinio pajėgumo susigrąžinimo po operacijos įvertinimas**

90 proc. (N = 18) pacientų teigiamai įvertino trukmę iki visiškai susigrąžinto fizinio pajėgumo. Likusieji teigė, jog trukmė galėtų būtų mažesnė. Vidutiniškai

darbingumo ir fizinio pajėgumo susigrąžinimas užtruko apie  $2,8 \pm 2,6$  mėn. Rezultatų pasiskirstymas pateiktas 7 paveiksle.



7 pav. Trukmė mėnesiais iki visiškai pacientų darbingumo / fizinio pajėgumo susigrąžinimo

### **Rankos funkcijos įvertinimas**

Bendras visų pacientų vidutinis *QuickDASH* klausimyno įvertinimas yra  $11,6 \pm 13,2$  balų, skirtingos stebėjimo trukmės grupėse atitinkamai  $16,9 \pm 15,9$  ir  $5,1 \pm 2,9$ . I grupės įverčiai buvo statistškai reikšmingai didesni negu II grupėje.

### **Rankos jėgos ir judesių amplitudės įvertinimas**

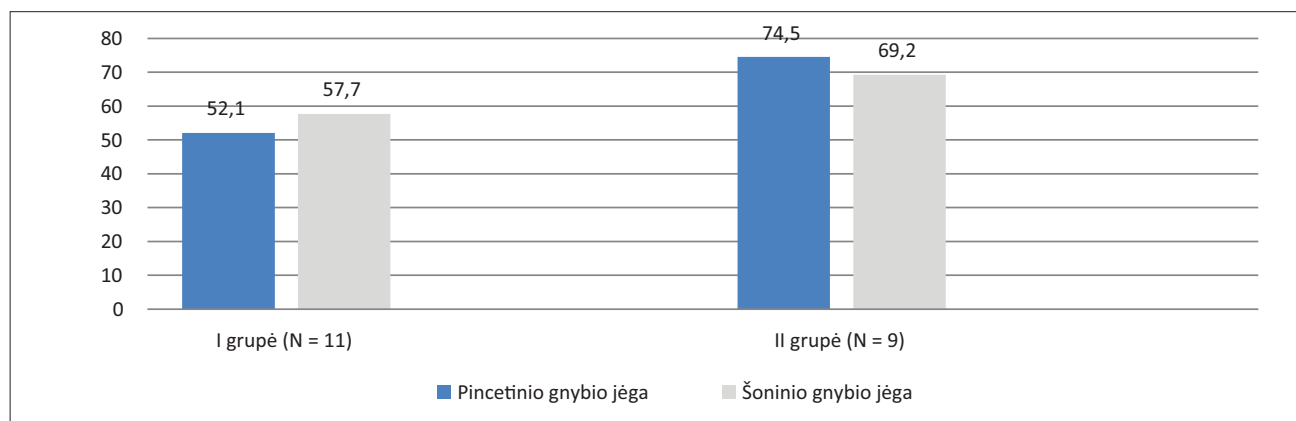
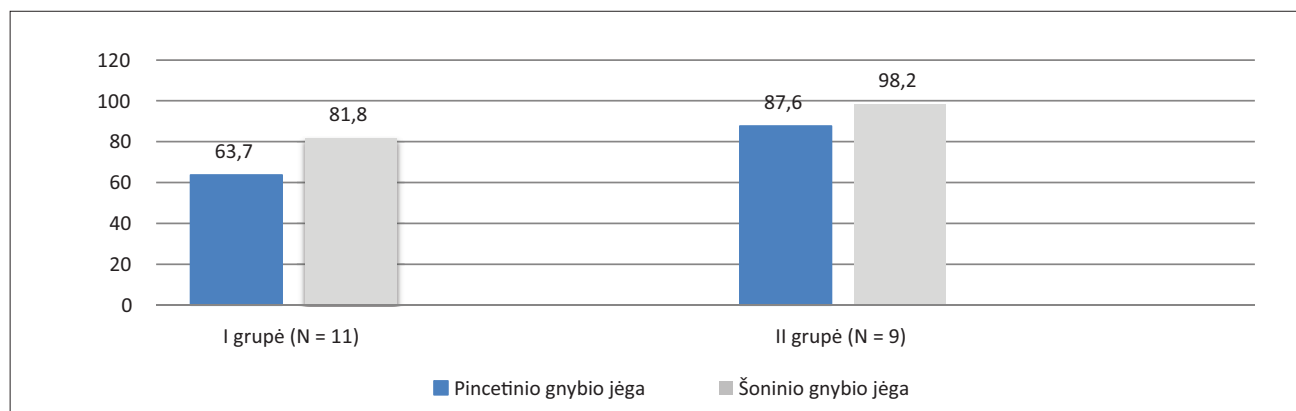
Lyginant pacientų pincetinio gnybio ir šoninio gnybio jėgos įverčius skirtingos stebėjimo trukmės grupėse, pastebėti didesni II grupės įverčiai, t. y. didesnė plaštakos jėga būdingesnė pacientams, kurie stebimi ilgesnį laiką. Vis dėlto šis ir kiti abiejų grupių rezultatų skirtumai nėra statistškai reikšmingi (5 lentelė).

Operuotos rankos jėgos įverčius lyginant su normatyvinėmis reikšmėmis [18] nustatyta, jog pacientų, stebimų ilgesnį laiką, vidutinė pincetinio ir šoninio gnybio jėga artimesnė norminei, negu pacientų, kurie stebimi trumpiau. Procentinė atitiktis normatyvinei reikšmei pateikta 8 paveiksle, atitiktis kitos rankos jėgai – 9 paveiksle.



**5 lentelė.** Skirtingos stebėjimo trukmės grupių pacientų rankos jėgos įverčiai (kg)

Matuotos jėgos rūšis ir ranka	I grupė	II grupė	p reikšmė
Pincetinio gnybio jėga operuotoje rankoje (kg)	3,9±1,8	5,4±2,6	0,14
Šoninio gnybio jėga operuotoje rankoje (kg)	6,3±2,3	7,4±3,0	0,39
Pincetinio gnybio jėga sveikoje rankoje (kg)	6,1±2,1	6,2±1,9	0,93
Šoninio gnybio jėga sveikoje rankoje (kg)	7,7±2,4	7,5±2,3	0,85

**8 pav.** Skirtingos stebėjimo trukmės grupių pacientų pincetinio ir šoninio gnybio jėgų vidutinių įverčių operuotoje rankoje procentinis palyginimas su normatyvinėmis reikšmėmis [18]**9 pav.** Skirtingos stebėjimo trukmės grupių pacientų pincetinio ir šoninio gnybio jėgų vidutinių įverčių operuotoje rankoje procentinis palyginimas su kitos rankos reikšmėmis

Po operacijos vertinant judesių apimtį pagal *Kapandji* skalę [19], gauta, jog visų pacientų vidutinis įvertinimas lygus  $9,35 \pm 0,99$ , I ir II grupėse atitinkamai:  $9,45 \pm 0,7$  ir  $9,22 \pm 1,3$ . Tarp grupių statistškai reikšmingų skirtumų nenustatyta ( $p > 0,05$ ).

### **Radiologinis įvertinimas**

Prieš operaciją visiems pacientams buvo atliktos dvių kryptių plaštakos rentgenogramos, jos įvertintos dvių radiologų. Vieno paciento plaštakos priešoperacinė rentgenograma nerasta. Vienam pacientui buvo operuotos

abi plaštakos skirtingu laiku. Po operacijos 5 pacientai (6-ios tirtos plaštakos) atsisakė arba neatvyko atlikti pakartotinės plaštakos rentgenografijos. Taigi iš viso detalai įvertintos ir palygintos 14-os pacientų rentgenogramos, t. y. prieš operaciją ir po jos.

Radiologinis įvertinimas parodė, jog po operacijos dviems pacientams išryškėjo aplinkinių sąnarių osteoartritas (po vieną pacientą skirtingos stebėjimo trukmės grupėse). Nedaug padidėjo ir subchondrinių cistų dažnis. Lyginant priešoperacines ir pooperacines abiejų grupių pacientų nuotraukas, nenustatyta jokių subchondrinių sklerozinių pakitimų dažnio ir panirimo laipsnio pokyčių. Nepaisant taikyto sąnario išvalymo, po operacijos 10 iš 14 pacientų (71 %) nustatyta kaulinių išaugų, jų kiek dažniau fiksuota ilgesnio stebėjimo grupėje.

## Diskusija

Siekiant įvertinti mokslinėje literatūroje skelbtus duomenis apie ASsSI, *PubMed* ir *Cochrane* duomenų bazėse atlikta paieška pagal šiuos raktažodžius ir jų kombinacijas: nykštys, nykščio riešinis sąnarys, osteoartritas, sinovektomija, sąnario išvalymas. Visos studijos pirmiausia įvertintos pagal pavadinimus ir santraukas. Atmestos studijos, parašytos ne anglų kalba arba nesusijusios su sinovektomija.

Atlikta literatūros analizė parodė, jog sinovektomijos su sąnario išvalymu tema iki šiol paskelbta tik artroskopškai atliktų gydymo procedūrų (N = 2) mokslinių duomenų [12, 13]. Sisteminei apžvalgai, įvertinus artroskopinės sinovektomijos ir hemitrapezektomijos su interpozicija (ir be jos) gydymo rezultatus gydant NRS osteoartritą, atskleidė, jog visi šie rezultatai, išskyrus aptartus vienoje studijoje [24], yra teigiami tiek klinikiškai, tiek funkciniai atžvilgiu [14]. Dauge lyje studijų nurodomas pincetinio, šoninio gnybio ir plaštakos sugriebimo jėgos pagerėjimas. Vis dėlto po 2015 m. pasirodžiusios metaanalizės, kurioje vertinant hemitrapezektomijos rezultatus įrodyta, jog atvirosios ir artroskopinės sinovektomijos esminių skirtumų nėra, kilo diskusijų, ar nevertėtų atsisakyti artroskopinės gydymo metodikos dėl ją lydinių rizikų ir grįžti prie saugesnės – atvirosios prieigos. Yra žinoma, kad gydant nykščio riešinio sąnario osteoartritą artroskopinės procedūros gali išsaugoti visą ar dalį didžiojo daugiakampio. Taip pat žinoma, kad šios procedūros net ir be fiksacijos

ar raiščių rekonstrukcijos išsiskiria labai gerais pooperacinių rezultatais [16]. Vis dėlto pripažįstama, kad artroskopinėms procedūroms būdinga palyginti aukšta įtrogeninių komplikacijų rizika, pavyzdžiui, stipininio nervo ar bendravardės arterijos šakų sužalojimas. Be to, rekomenduojama, jog procedūrą atliktų tik patyręs chirurgas. Tačiau pagrindinis šio metodo trūkumas yra didelė artroskopinių instrumentų kaina. Todėl kyla klausimas, ar mažesnis odos pjūvis ir sąnario kapsulės vientisumo išsaugojimas intervencijos metu yra vertas aukštos metodo kainos, ilgesnės operacijos trukmės bei rizikos pažeisti neurovaskulines struktūras.

Didelė artroskopijos metodo kaina ir procedūrą lydintys ribojimai bei rizikos lėmė, kad gydant NRS osteoartritą ekspertų dėmesys susitelkė į atvirą procedūrą. ASsSI galėtų būti puiki alternatyva. Šis metodas išsiskiria labai mažomis sąnaudomis instrumentams, technikos paprastumu ir nedidele operacijos trukme, tačiau vis dar trūksta įrodymais pagrįstų duomenų apie šio metodo efektyvumą. Pirmiausia, ASsSI būdinga labai maža neurovaskulinio pažeidimo rizika. Tiesa, atviro pjūvio technika riboja giliųjų sąnario struktūrų, t. y. nykščio riešinio sąnario ulnarinės pusės, vizualizaciją, tačiau biomechanškai labiau apkraunama ir daugiausia skausmo kelia radialinė nykščio riešinio sąnario dalis, kuri vizualizuojama gerai. Be to, kartais pavyksta vizualizuoti giliąsias struktūras dėl paciento anatomiinių ypatybių, o svarbiausia, remiantis tirtų pacientų duomenimis, aptartos aplinkybės neturi reikšmingos įtakos pooperaciniams klinikiškiems rezultatams. Gauti ilgo stebėjimo rezultatai prilygsta šiuo metu plačiai taikomų gydymo metodų rezultatams ir turi tendenciją laikui bėgant gerėti (6 lentelė). Minėtina, jog nežymų išryškėjantį skausmingumą sunkaus fizinio krūvio metu jautė daugiau kaip pusė trumpai stebėtų pacientų, tačiau patiriamas skausmas reikšmingai nesutrikdė tiriamųjų kasdienės veiklos. Tai aiškiai atsispindi pacientų subjektyviai įvertintuose operacijos rezultatuose, nes net 90 proc. tiriamųjų rezultatus įvertino puikiai arba labai gerai, ir nė vienas nevertino blogai.

Gydant nykščio riešinio sąnario osteoartritą, ASsSI metu, palyginti su kitomis atviromis technikomis, daromas mažesnis pjūvis. Tai lemia geresnius estetinius rezultatus, kurie atsispindi ir tiriamųjų aukštuose subjektyviuose įvertinimuose.

Galima teigti, kad svarbiausias ASsSI privalumas yra tai, jog metodas išsaugo natūralią anatominę sąnario ir viso riešo struktūrą. Taigi beveik nėra rizikos atsirasti dažnai populiarių atvirųjų metodų komplikacijai – pirmojo delnakaolio proksimalizacijai. Vis tik vertinant radiologinius vaizdus nustatyta kitų pooperacinių pakitimų. Pastebėta, jog po operacijos nedaug padidėjo aplinkinių sąnarių osteoartrito ir kaulinių išaugų dažnis. Nepaisant to, klinikinis pagerėjimas buvo akivaizdus, todėl galima teigti, kad plaštakos rentgenograma neatspindi realios paciento klinikinės būklės ir jos duomenys neviršija objektyvaus ištyrimo duomenų. Ši analizė pakartojo 2012 m. atliktos studijos rezultatus [25], kai, įvertinus vidutiniškai 9 metų stebėjimo rezultatus po hemitrapezektomijų, nustatyta, jog, nepaisant radiografiškai stebimos laivelinio didžiojo daugiakampio (ST) degeneracijos, gydymas pacientams lėmė ilgalaikį klinikinį pagerėjimą.

ASsSI taikyta be fiksacijos, o pooperaciniam sąnario stabilumui padidinti sąnario kapsulė papildomai susiūta naudojant perdengimo techniką. Kitoms NRS osteoartrito gydymo metodikoms dažniausiai būdinga fiksacija Kiršnerio vielomis. Jas po 3–6 savaičių pašalinus, pradedamas reabilitacinis gydymas. ASsSI atveju fiksacija nenaudojama, todėl jau kitą dieną po operacijos pacientams rekomenduotina ankstyva mankšta – nedidelėmis amplitudėmis, nesukeliant ryškių nemalonių pojūčių, pradedamas aktyviai judinti operuotas nykštys. Visa tai sudaro sąlygas pradėti ankstyvą paciento reabi-

litaciją ir leidžia greičiau susigrąžinti fizinį pajėgumą ir darbingumą. Atlikto tyrimo metu pacientai sugrįžo į savo kasdienę veiklą vidutiniškai per  $2,9 \pm 2,3$  mėnesio.

Reabilitacijos laikotarpiu labai svarbu, kaip pacientas laikosi rekomendacijų. Per didelis pooperacinis aktyvumas gali didinti skausmą, o per mažas – lemti kontraktūrą ir judesių apribojimą. Dėl šių aplinkybių dviems pacientams, kurie buvo stebimi daugiau kaip 4,5 metų, pagal *Kapandji* skalę nustatyta apribota nykščio judesių amplitudė, nors klinikiniai simptomai ir buvo išnykę. Kitų pacientų nykščio priešpastatymo ir *QuickDASH* klausimyno įverčiai statistiškai reikšmingai nesiskyrė nuo dažniausiai taikomų gydymo metodų rezultatų (6 lentelė), o pincetinio ir šoninio gnybio jėgos įverčiai gauti panašūs ir net geresni, ypač grupėje, kurioje pacientai stebėti ilgesnį laiką (10 ir 11 pav.).

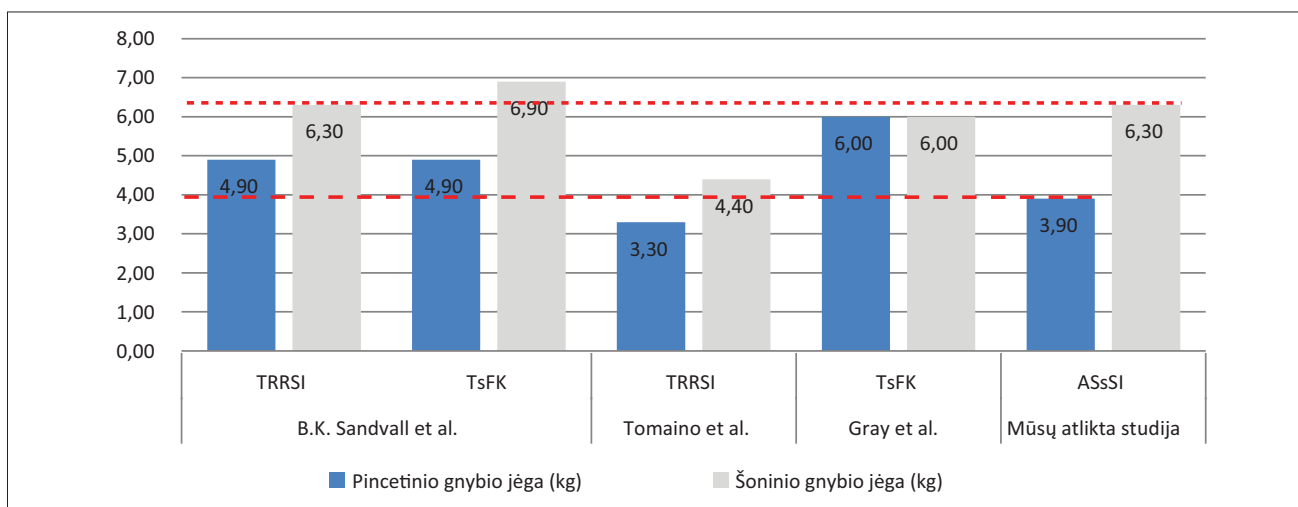
Minėtina ir ASsSI metodo kaina. Yra žinoma, kad atlikti trapezektomiją su raiščių rekonstrukcija ir sausgyslės interpozicija Jungtinėse Amerikos Valstijose kainuoja 4 186 dolerius, o paprastos atvirosios trapezektomijos kaina – 3 079 doleriai [17]. Šių gydymo metodų rezultatų skirtumas nėra įrodytas, todėl apskaičiuota, kad vietoj RRSI atlikus paprastą atvirą trapezektomiją kasmet būtų sutaupoma apie 7,4 milijonų dolerių. ASsSI yra tokia pat paprasta procedūra kaip atviroji trapezektomija, nereikalaujanti ypatingų instrumentų ir taupanti laiką. Šios operacijos trukmę palyginus su kitų aptartų metodikų rezultatais, gauta mažesnė vidutinė operacijos trukmė (12 pav.) [21].

**6 lentelė.** Nykščio priešpastatymo ir *QuickDASH* įverčių palyginimas

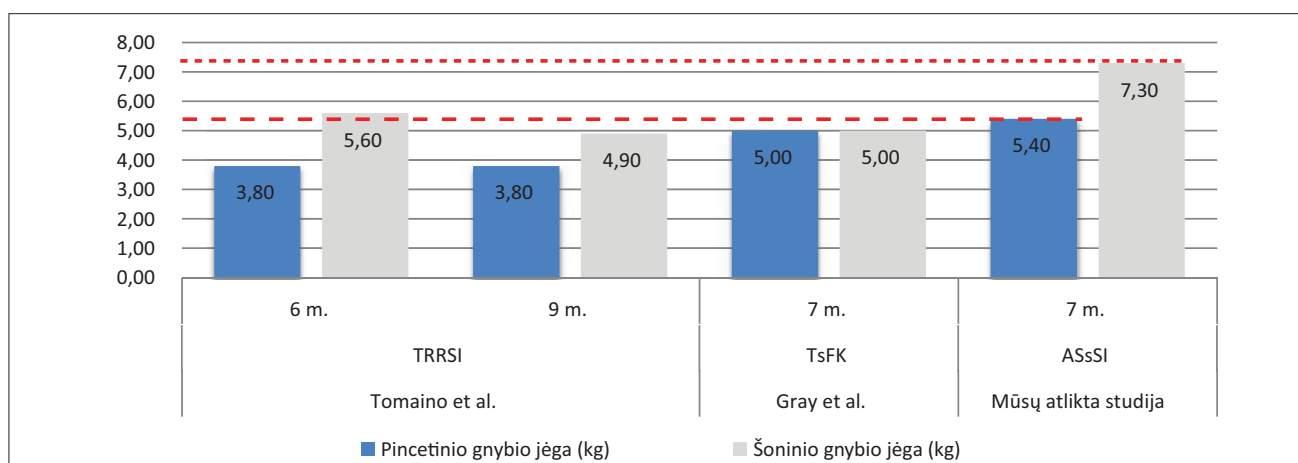
Autoriai	B. K. Sandvall et al. [21]		Tomaino et al. [22]			Gray et al. [23]		Mūsų atlikta studija	
	TRRSI	TsFK	TRRSI			TsFK		ASsSI	
Operacinė technika	TRRSI	TsFK	2 m.	6 m.	9 m.	2 m.	7 m.	2 m.	7 m.
Stebėjimo laikas	2 m.	2 m.	2 m.	6 m.	9 m.	2 m.	7 m.	2 m.	7 m.
Visiškai išnykęs skausmas (%)	35 %*		–	–	95 %	91 %	82 %	37 %	88 %
Pacientų, galinčių pasiekti V delnakaolio galvą, skaičius (%)	90 %*		72 %	–	92 %	96 %	91 %	91 %	78 % 100 %**
<b>QuickDASH įverčiai</b>	20,5±15,8	17,7±19,0	–			–		16,9±15,9	5,1±2,9

TRRSI – Trapezektomija su raiščių rekonstrukcija ir sausgyslės interpozicija; TsFK – Trapezektomija su fiksacija Kiršnerio vielomis; ASsSI – Atviroji sinovektomija su sąnario išvalymu.

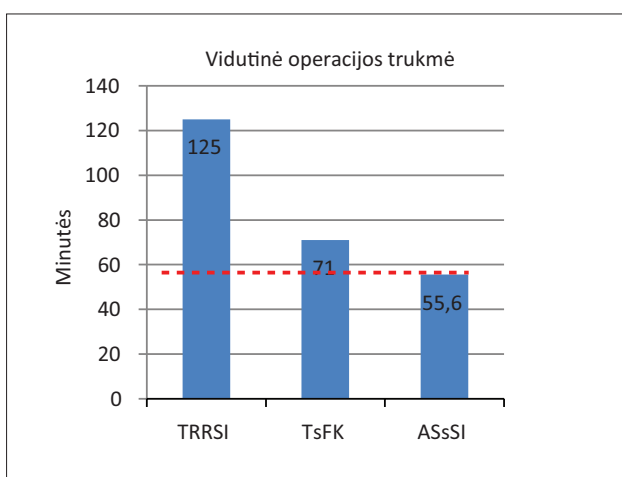
\*Vertinant abi technikas kartu; \*\*Neįtraukiant dviejų pacientų, nesilaikiusių pooperacinių aktyvumo rekomendacijų.



10 pav. Pincetinio ir šoninio gnybio jėgų (kg) palyginimas 2 metų stebėjimo laikotarpiu



11 pav. Pincetinio ir šoninio gnybio jėgų (kg) palyginimas vidutiniškai 7 metų stebėjimo laikotarpiu



12 pav. Vidutinė operacijos trukmė (minutėmis), taikant skirtingus gydymo metodus

\* TRRSI – Trapezektomija su raiščių rekonstrukcija ir sausgyslės interpozicija; TsFK – Trapezektomija su fiksacija Kiršnerio vielomis; ASsSI – Atviroji sinovektomija su sąnario išvalymu

## Išvados

Dėmesys nykščio riešinio sąnario osteoartritui, kaip ir kitų lokalizacijų osteoartritams, nuolat auga dėl vis labiau plintančių sveikatos rizikos veiksnių ir didėjančio poveikio visuomenės sveikatai [20]: dėl šios ligos jauniems, darbingo amžiaus žmonėms kyla grėsmė tapti nedarbingiems ar neįgaliems. Taigi reikia ieškoti efektyvių ir taupančių sąnaudas priemonių šiai patologijai gydyti. Gydant NRS osteoartritą, iš kitų gydymo metodikų kaip viena paprastesnių, specialios įrangos nereikalaujanti, mažos rizikos ir laiką taupanti procedūra išsiskiria atviroji sinovektomija su sąnario išvalymu. Literatūroje kol kas trūksta objektyvių duomenų, galinčių patvirtinti ar paneigti šio gydymo metodo privalumus. Mūsų atlikto tyrimo rezultatai atskleidė, jog metodas savo klinikiniais ir funkciniais rezultatais prilygsta šiuo metu plačiai taikomų kitų gydymo me-

todų rezultatams. Negana to, taikant minėtą metodą, palankesnė pooperacinė nykščio pamato būklė leidžia pacientui greičiau susigrąžinti fizinį pajėgumą ir darbingumą. Kartu metodas išsiskiria labai gerais pacientų įvertinimais. Dėl šių priežasčių atviroji sinovektomija su sąnario išvalymu galėtų tapti pirmo pasirinkimo gydymo metodu gydant NRS osteoartritą.

Vis dėlto, siekiant tikslesnio ir išsamesnio analizuoto metodo įvertinimo, ateityje reiktų projektuoti didelės imties ilgo stebėjimo perspektyviają studiją, orientuotą į fiksuotas reguliarias pakartotines pacientų konsultacijas. Tai padėtų detaliau įvertinti, kaip po operacijos kinta sąnario būklė, nykščio ir visos plaštakos jėga, judesių apimtis ir klinikiniai simptomai. Taip pat svarbu detaliau įvertinti nykščio judesių amplitudę visose ašyse. Visa tai leistų suformuoti pooperacines plaštakos aktyvumo rekomendacijas ir paspartintų pacientų reabilitaciją.

## LITERATŪRA

- Haara MM, Heliövaara M, Kröger H, Arokoski JP, Manninen P, Kärkkäinen A, Knekt P, Impivaara O, Aromaa A. Osteoarthritis in the carpometacarpal joint of the thumb: Prevalence and associations with disability and mortality. *J Bone Joint Surg Am* 2004; 86: 1452–1457.
- Bakri K, Moran SL. Thumb carpometacarpal arthritis. *Plastic and reconstructive surgery* 2015; 135(2): 508–520.
- Eaton RG, Glickel SZ. Trapeziometacarpal osteoarthritis. Staging as a rationale for treatment. *Hand clinics* 1987; 3(4): 455–471.
- Spaans AJ, van Minnen LP, Kon M, Schuurman AH, Schreuders AR, Vermeulen GM. Conservative treatment of thumb base osteoarthritis: a systematic review. *J Hand Surg Am* 2015; 40(1): 16–21.
- Berger AJ, Meals RA. Management of osteoarthritis of the thumb joints. *J Hand Surg Am* 2015; 40(4): 843–850.
- Thomas B., Hughes Jr. MD, Arnold-Peter C., Weiss MD. General anatomy and setup. In: Geissler WB, editor. *Wrist arthroscopy*. New York: Springer-Verlag, 2005, p. 1–6.
- Culp RW, Rekan MS. The role of arthroscopy in evaluating and treating trapeziometacarpal disease. *Hand Clin* 2001; 17(2): 315–319.
- Hofmeister EP, Leak RS, Culp RW, Osterman AL. Arthroscopic hemitrapeziectomy for first carpometacarpal arthritis: results at 7-year follow-up. *Hand* 2009; 4(1): 24–28.
- Edwards SG, Ramsey PN. Prospective outcomes of stage III thumb carpometacarpal arthritis treated with arthroscopic hemitrapeziectomy and thermal capsular modification without interposition. *J Hand Surg Am* 2010; 35(4): 566–571.
- Abzug JM, Osterman AL. Arthroscopic hemiresection for stage II–III trapeziometacarpal osteoarthritis. *Hand clinics* 2011; 27(3): 347–354.
- Chuang MY, Huang CH, Lu YC, Shih JT. Arthroscopic partial trapeziectomy and tendon interposition for thumb carpometacarpal arthritis. *J Orthop Surg Res* 2015; 10: 184.
- Badia A, Khanchandani P. Treatment of early basal joint arthritis using a combined arthroscopic debridement and metacarpal osteotomy. *Tech Hand Up Extrem Surg* 2007; 11(2): 168–173.
- Furia JP. Arthroscopic debridement and synovectomy for treating basal joint arthritis. *Arthroscopy* 2010; 26(1): 34–40.
- Adams JE. Does arthroscopic débridement with or without interposition material address carpometacarpal arthritis? *Clin Orthop Relat Res* 2014; 472(4): 1166–1172.
- Wajon A, Carr E, Edmunds I, Ada L. Surgery for thumb (trapeziometacarpal joint) osteoarthritis. *Cochrane Database Syst Rev* 2009; (4): CD004631.
- Malze K. Hemitrapeziectomy with or without interposition: open or arthroscopic? Meta-Analysis. *Chirurgie de la Main* 2015; 34(6): 380.
- Mahmoudi E, Yuan F, Lark ME, Aliu O, Chung KC. Medicare spending and evidence-based approach in surgical treatment of thumb carpometacarpal joint arthritis: 2001 to 2010. *Plast Reconstr Surg* 2016; 137(6): 980e–989e.
- Mathiowetz V, Kashman N, Volland G, Weber K,

Dowe M, Rogers S. Grip and pinch strength: normative data for adults. *Arch Phys Med Rehabil* 1985; 66[2]: 69–74.

19. Kapandji A. Clinical test of apposition and counter-apposition of the thumb. *Annales de chirurgie de la main: organe officiel des sociétés de chirurgie de la main* 1986; 5(1): 67–73.

20. Gabay O, Gabay C. Hand osteoarthritis: new insights. *Joint Bone Spine* 2013; 80(2): 130–134.

21. Sandvall BK, Cameron TE, Netscher DT, Epstein MJ, Staines KG, Petersen NJ. Basal joint osteoarthritis of the thumb: ligament reconstruction and tendon interposition versus hematoma distraction arthroplasty. *J Hand Surg Am* 2010; 35(12): 1968–1975.

22. Tomaino MM, Pellegrini VD Jr, Burton RI. Arthroplasty of

the basal joint of the thumb. Long-term follow-up after ligament reconstruction with tendon interposition. *J Bone Joint Surg Am* 1995; 77(3): 346–355.

23. Gray KV, Meals RA. Hematoma and distraction arthroplasty for thumb basal joint osteoarthritis: minimum 6.5-year follow-up evaluation. *J Hand Surg Am* 2007; 32(1): 23–29.

24. Adams JE, Merten SM, Steinmann SP. Arthroscopic interposition arthroplasty of the first carpometacarpal joint. *J Hand Surg Am [European Volume]* 2007; 32(3): 268–274.

25. Noland SS, Saber S, Endress R, Hentz VR. The scapho-trapezial joint after partial trapeziectomy for trapeziometacarpal joint arthritis: long-term follow-up. *J Hand Surg Am* 2012; 37(6): 1125–1129.