

Svetimkūnių iš viršutinės virškinimo trakto dalies endoskopinis šalinimas Respublikinėje Vilniaus universitetinėje ligoninėje: 25 metų patirtis

Endoscopic elimination of foreign body from the upper gastrointestinal tract in Republican Vilnius university hospital: 25 years' experience

Edvinas Kildušis¹, Aurelijus Grigaliūnas², Laura Žilevičė³

^{1,2} Respublikinė Vilniaus universitetinė ligoninė, Šiltnamių g. 29, LT-04130 Vilnius, Lietuva

³ Vilniaus universiteto Medicinos fakultetas, M. K. Čiurlionio g. 21, LT-03101 Vilnius, Lietuva
 El. paštas edvinas.kildusis@rvul.lt

^{1,2} Republican Vilnius University Hospital, Šiltnamių Str. 29, LT-04130 Vilnius, Lithuania

³ Vilnius University, Faculty of Medicine, M.K. Čiurlionio Str. 21, LT-03101 Vilnius, Lithuania
 E-mail: edvinas.kildusis@rvul.lt

Nurytas svetimkūnis ar maistas, įstrigę viršutinėje virškinimo trakto dalyje, yra dažna klinikinė situacija skubios pagalbos skyriuose visame pasaulyje. Didžioji dauguma svetimkūnių pereina per virškinimo traktą ir natūraliai pasišalina su išmatomis, tačiau apie 1/5 ligonių prireikia svetimkūnius šalinti. Viršutinėje virškinimo trakto dalyje įstrigęs svetimkūnis yra antra pagal dažnumą (po kraujavimo) skubios endoskopijos priežastis.

Atlikto retrospektyvaus aprašomojo tyrimo tikslas yra apžvelgti Respublikinės Vilniaus universitetinės ligoninės (RVUL) gydytojų ketvirčio amžiaus (25 metų) patirtį lanksčiu endoskopu šalinant svetimkūnius iš viršutinio virškinimo trakto. Galima teigti, kad kvalifikuoto specialisto atliekamas endoskopinis svetimkūnių šalinimas naudojant endoskopą su priedais: kilpa, krepšeliu ir žnyplėmis, yra efektyvus ir saugus būdas, lemiantis didelę procedūros sėkmę, kur kas sumažinantis hospitalizacijos laiką ir chirurgijos (operacinio gydymo) poreikį.

Reikšminiai žodžiai: ezofagogastroduodenoskopija, viršutinis virškinimo traktas, svetimkūnių, maisto įstrigimas, endoskopinis šalinimas.

Foreign body and food bolus impaction in the upper gastrointestinal tract is a common clinical situation in emergency departments throughout the world. The majority of foreign bodies will pass through the gastrointestinal tract and naturally go out with the stool, but in about 1/5 of cases the foreign bodies must be removed. The impaction of a foreign body in the upper gastrointestinal tract is the second leading cause of urgent endoscopy after bleeding. The aim of this retrospective descrip-

tive study is to review a quarter-century (25 years) experience of removal foreign bodies from the upper gastrointestinal tract by flexible endoscopic approach in Republican Vilnius University Hospital (RVUL). We conclude that the endoscopic removal of foreign bodies by a qualified specialist is an effective and safe method with a great success rate of the procedure using an endoscope with accessories: loop, basket and forceps, which significantly reduces the length of hospitalization and requirement of surgery.

Key words: upper endoscopy, upper gastrointestinal tract, foreign body, food bolus impaction, endoscopic management.

Įvadas

Nurytas svetimkūnis ar maistas, įstrigę viršutinėje virškinimo trakto dalyje, yra dažna klinikinė situacija, su kuria susiduriama skubios pagalbos skyriuose visame pasaulyje [1–8]. Didžioji dauguma (apie 80 proc.) svetimkūnių pereina per virškinimo traktą nesukeldami jokios žalos, simptomatikos, jiems šalinti nereikia tolesnio įsikišimo, nes natūraliai pasišalina su išmatomis, tačiau daliai ligonių svetimkūnius prireikia šalinti endoskopiniu (apie 10–20 proc.) ar operaciniu (mažiau negu 1 proc.) būdu [6, 7]. Nuryti svetimkūniai ir įstrigęs maistas yra antra pagal dažnumą (po kraujavimo) skubios endoskopijos priežastis [8].

Virškinimo trakto svetimkūniai yra reikšmingi sergamumui ir mirtingumui (mirtingumas dėl praryto svetimkūnio yra labai retas [5]), svetimkūnių šalinimas kelia diagnostinių ir terapinių problemų, lemia finansinę naštą [8]. Simptomai ir komplikacijos priklauso nuo svetimkūnio prigimties, dydžio, vietos ir buvimo virškinimo trakte trukmės [5]. Dėl tikslumo (beveik 100 proc. dėl tiesioginės vizualizacijos), aukšto sėkmės rodiklio, mažo komplikacijų dažnumo ir paciento komforto bei saugumo (kai procedūrą atlieka kvalifikuotas endoskopuotojas) endoskopija lanksčiu aparatu su įvairiomis papildomomis priemonėmis tapo standartine procedūra šalinant svetimkūnius iš viršutinės virškinimo trakto dalies [1, 2, 5].

Šio retrospektyvaus tyrimo tikslas yra apžvelgti Respublikinės Vilniaus universitetinės ligoninės (RVUL) gydytojų ketvirčio amžiaus (25 metų) patirtį šalinant svetimkūnius iš viršutinio virškinimo trakto lanksčiu endoskopu.

Ligoniai ir metodai

Atliekant retrospektyvų aprašomąjį tyrimą analizuoti duomenys iš 416 sveikatos istorijų, pacientų (226 moterų ir 190 vyrų), gydytų Respublikinėje Vilniaus universitetinėje ligoninėje nuo 1991 m. sausio 1 d. iki 2015 m. gruodžio 31 d. Svetimkūniai iš viršutinės virškinimo

trakto dalies buvo šalinti tik endoskopiniu būdu (lanksčiu endoskopu (fibroendoskopu ar videoendoskopu), nepasisekus – standžiu endoskopu). Vietinė nejautra (prieš tyrimą ryklės gleivinė nujautrinta 10 proc. lidokaino aerozoliu) naudota didžiai daugumai pacientų. Visų procedūrų metu naudotas lankstus endoskopas su papildomais priedais: žnyplėmis, kilpa ir krepšeliu. Po endoskopinės procedūros pacientai stebėti mažiausiai valandą prieš išrašant iš ligoninės.

Remiantis medicinos dokumentų įrašais, surinkti ir įvertinti duomenys apie ligonių amžių, lytį, svetimkūnio tipą / rūšį ir jo anatomicinę vietą, gydymą ir išeitį. Duomenų analizė atlikta naudojant SPSS programinę įrangą (versija 22.0) (SPSS Inc., Chicago, IL, USA). Rezultatai pateikiami: kokybinių kintamųjų – skaitmenine ir procentine išraiška, kiekybinių kintamųjų nurodomas vidurkis ± standartinis nuokrypis.

Rezultatai

Atlikta 416 pacientų, gydytų Respublikinėje Vilniaus universitetinėje ligoninėje per 25 metus, duomenų iš sveikatos istorijų analizė. Moterys sudarė 54,3 proc. (226/416) pacientų. Endoskopija buvo atlikta naudojant vietinę (95,7 %) ir bendrąją (4,3 %) anesteziją. Analizuojamuoju laikotarpiu gana dažnai buvo naudoti endoskopiniai priedai: kilpa (25 % arba 104/416) ir įvairių modifikacijų žnyplės (14,2 % arba 49/416), tačiau dažniausiai svetimkūniai buvo nustumiami į skrandį lanksčiu endoskopu (59,1 % arba 246/416). Atliekant endoskopinę procedūrą, svetimkūnių buvo rasta 99,5 proc. atvejų (414/416). Su procedūra susijusių komplikacijų, taip pat ir mirties atveju, neužfiksuota. Minėti duomenys pateikiami 1 lentelėje.

Pacientų amžiaus vidurkis – 61±19,1 m. (nuo 20 iki 108 metų). 49,5 proc. pacientų buvo vyresni negu 60 metų. Daugiausia svetimkūnių pašalinta 50–80 metų amžiaus grupėje (233/416). Svetimkūnių pasiskirstymas pagal amžiaus grupes nurodytas 2 lentelėje.

1 lentelė. Klinikiniai duomenys, svarbūs svetimkūniams virškinimo trakte analizuoti

Lytis	Skaičius / Iš viso	Procentai
Vyras	190/416	45,68
Moteris	226/416	54,32
Anesteziija		
Vietinė	398/416	95,67
Bendroji	18/416	4,33
Instrumentai		
Žnyplės	49/416	14,18
Krepšelis	2/416	0,48
Kilpa	104/416	25,00
Nustumta lanksčiu endoskopu į skrandį	246/416	59,13
Kietas endoskopas	15/416	3,13
Procedūros, atliktos lanksčiu endoskopu, sėkmė	401/416	96,39
Komplikacijos (susijusios su procedūra)	0/416	0,00
Komplikacijos (susijusios su svetimkūniu)	6/416	1,44

2 lentelė. Pacientų pasiskirstymas pagal amžiaus grupes


Amžiaus grupė (metais)	Pacientų skaičius
20–30 metų	31
30–40 metų	46
40–50 metų	38
50–60 metų	95
60–70 metų	72
70–80 metų	66
80–90 metų	49
90–100 metų	13
100–110 metų	6

Ligonių nurytų ir endoskopu ištrauktų svetimkūnių įvairovė plati: maistas, tabletės, akmenys, metalinės detalės (liemenuko lankelis, butelio kamšteliai, adatos, sąvaržėlės, monetos, skutimosi peiliukai), mediniai dantų krapštukai, stiklo šukės, kaulai, kauliukai, dantų plokštelės, protezai (1 pav.). Dažniausi svetimkūniai buvo maistas ir tabletės (49,5 %; 206/416), kaulai ir kauliukai sudarė 25,5 proc. (106/416) atvejų. Svetimkūnių pasiskirstymas pagal tipą ir anatomicinę lokalizacijos vietą pateikiamas 3 lentelėje.

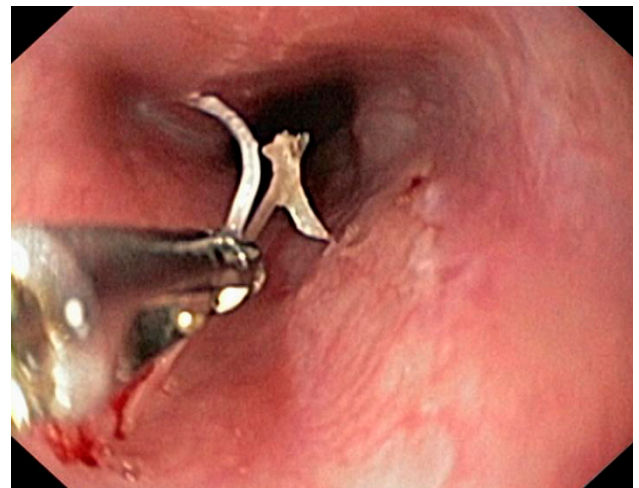
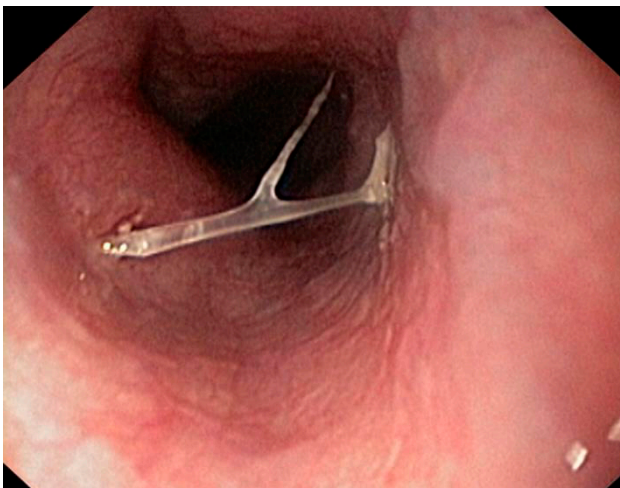
Kaip jau buvo minėta, visais atvejais, šalinant svetimkūnius, naudotas lankstus endoskopas su priedais: žnyplėmis, kilpa arba krepšeliu (2, 3 pav.). Standus / kietas

3 lentelė. Svetimkūnių tipai ir anatomicinė lokalizacijos vieta

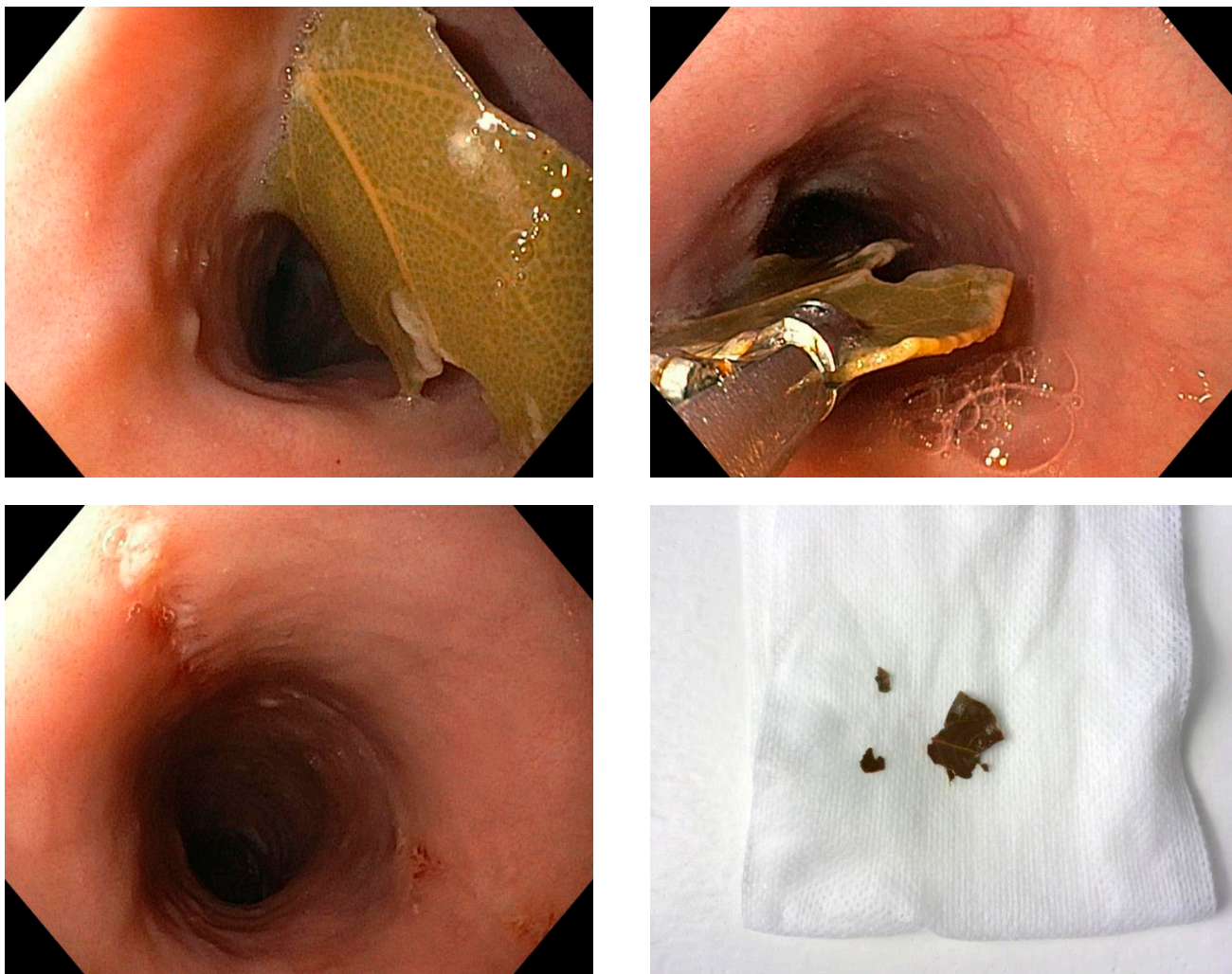
Svetimkūnis ryklėje, stemplėje	338
Maistas, tabletės	206
Kaulai, kauliukai	103
<i>Kiti svetimkūniai:</i>	29
Akmuo	1
Dantų plokštelės, protezai, jų dalys	4
Metalas (liemenuko metalinė dalis, butelio kamštelis, adata, stomatologinė adata)	10
Medis (dantų krapštukas)	4
Stiklas (šukės)	3
Plastmasė (kamštelis, medikamentų pakuotė, prietaisų dalys)	7
Svetimkūnis skrandyje, dvylikapirštėje žarnoje	76
Kaulai, kauliukai	3
<i>Kiti svetimkūniai:</i>	73
Dantų plokštelės, protezai, jų dalys	7
Metalas (šaukštas, jo dalys, monetos, butelio kamštelis, adata, stomatologinė adata, grandinė, viela, sąvaržėlė, strypai, skutimosi peiliukai, raktas)	41
Medis (dantų krapštukas)	3
Stiklas (šukės, termometras, pakulos)	5
Plastmasė (kamštelis, medikamentų pakuotė, prietaisų dalys)	17



1 pav. Svetimkūnių, ištrauktų iš virškinimo trakto, kolekcija, sukaupta gyd. A. Grigaliūno per 25 metus



2 pav. Žuvies kaulas stemplėje ir endoskopinis jo šalinimas žnyplėmis (gyd. E. Kildušis)



3 pav. Lauro lapas stemplėje, galintis tapti bezoaru, ir endoskopinis jo šalinimas žnyplėmis (gyd. E. Kildušis)

endoskopas naudotas tik nepavykus svetimkūnio pašalinti ar nustumti į skrandį maisto lanksčiu endoskopu (3,1 proc. atvejų).

Diskusija

Svetimkūniams (lot. *corpus alienum*) priskiriami bet kokie objektai (medžiagos), kurie į žmogaus kūną (organizmą) patenka iš aplinkos [1]. Virškinimo trakto svetimkūnių įvairovė yra didelė. Įprastai šie svetimkūniai skirstomi į: įstrigusį maistą / organines medžiagas (maistines medžiagas / bezoarus) ir tyčia ar netyčia nurytus arba įkištus tikruosius svetimkūnius [1–8]. Bezoarai apibrėžiami kaip organinė medžiaga, sutankėjusi ir užsilaikiusi virškinimo trakte (įprastai – viršutinėje trakto dalyje). Bezoarai klasifikuojami pagal jų turinį: susidarę

iš augalinių pluoštų (fitobezoarai), pieno (laktobezoarai) ar plaukų (trichobezoarai) [1].

Nuryti ir virškinimo trakte įstrigę svetimkūniai klinikinėje praktikoje yra dažna patologija [1–8], ypač būdinga vaikų populiacijai (vaikai nuolat domisi aplinka ir bando ją pažinti kišdamiesi daiktus į burną; 6 mėn.–3 m. amžiaus grupėje fiksuojama 80 proc. tikrųjų svetimkūnių) [1]. Atsižvelgiant į Respublikinės Vilniaus universitetinės ligoninės specifiką (nėra vaikų patologijos skyriaus), atliekant tyrimą nagrinėti tik suaugusiųjų duomenys (pacientų, 25 metų laikotarpiu patekusių į ligoninę dėl viršutinio virškinimo trakto svetimkūnių).

Mokslinėje literatūroje nurodoma, kad svetimkūnius dažniau nuryja vyrai. Vyrų ir moterų santykis yra

maždaug 1,5:1 [2]. Atliekant tyrimą, didesnę pacientų dalį sudarė moterys – 54,3 proc.

Kaip dažnai vaikai ir suaugusieji nuryja svetimkūnius, nėra žinoma. Skiriamos trys asmenų grupės, kurioms kyla didesnė rizika praryti svetimkūnius: vaikai ir paaugliai; pacientai, turintys psichikos negalią, arba pacientai, sergantys psichikos liga; asmenys, neteisėtai vartojantys narkotikus ar alkoholį [2]. Jungtinėse Amerikos Valstijose kasmet fiksuojama beveik 1 500 mirčių, susijusių su nuryjamais svetimkūniais [1, 2].

Dažniausi svetimkūniai, įstrigę suaugusiųjų (ypač pagyvenusių žmonių) (>75 proc. po ketvirto gyvenimo dešimtmečio) virškinimo trakto, yra maisto produktai (įskaitant kaulus) ir protezai, vaikai dažniausiai nuryja monetas [2, 5]. Vakarų pasaulyje, kaip ir mūsų šalyje (patvirtina atliktas tyrimas), dažniausias įstringantis svetimkūnis yra mėsa (du trečdaliai atveju), Azijoje – žuvis ir žuvų kaulai [1]. Vyresnio amžiaus suaugusiesiems svetimkūnių įstrigimą predisponuoja (75–100 proc. atveju) stemplės motorikos sutrikimai (retai) ar stemplės spindžio patologija (pvz., striktūros (peptinės kilmės), divertikulai, anastomozės, navikai), gali predisponuoti net ir Schatzki žiedai, o jauniems suaugusiesiems – eozinofilinis ezofagitas (10 %) [1]. Dažniausia svetimkūnių anatominė lokalizacijos (įstrigimo) vieta yra viršutinis stemplės trečdalis (tai patvirtina ir atliktas tyrimas), kuris yra siauriausia stemplės sritis [5], toliau – vidurinė stemplės dalis, apatinė stemplės dalis, skrandis ir dvylikapirštė žarna [2].

Kaip jau buvo minėta, dauguma nurytų tikrųjų svetimkūnių (80–90 %) pereina per virškinimo sistemą natūraliai, be simptomatikos, komplikacijų, jiems šalinti nereikia tolesnio išikišimo, nes pašalinama su išmatomis [1–3]. Apie 10–20 proc. atveju būtina atlikti endoskopinę intervenciją (ji būtina vieno iš penkių svetimkūnių nurijimo atveju) [1, 3], o mažiau negu 1 proc. visų atvejų reikalingas chirurginis gydymas. Atsiradus svetimkūnio ar maisto įstrigimo požymių, reikalinga skubi atidėta gydomoji endoskopija per 12–24 valandas po nurijimo, pageidautina – skubi per 6–12 valandų nuo svetimkūnio patekimo [1] (praėjus 24 val., komplikacijų rizika didėja proporcingai poveikio stemplėje trukmei iki 14,1 karto ir mažėja sėkmingo pašalinimo tikimybė) [1, 5]. Chirurginė intervencija indikuotina perforacijos atvejais arba jei aštrus objektas (pavojingiausia skrandyje ir dvy-

likapirštėje žarnoje, perforacijos rizika – 15–35 proc.) [1] nejuda virškinimo traktu ilgiau negu 72 valandas [2]. Esant stemplės obstrukcijai ar perforacijai, įprastai taikoma endoskopija ar chirurginė intervencija, tačiau, jei objektas, ilgesnis negu 6 cm, yra proksimalinėje dvylikapirštės žarnos dalyje ar distaliau jos, net jei nėra klinikinių ar radiologinių perforacijos įrodymų, papildomai reikia atlikti skubią endoskopiją [1].

Svarbu žinoti, kad dažnai ligoniai gali lokalizuoti diskomforto tašką, tačiau jų nurodoma diskomforto vieta retai ar silpnai koreliuoja su įstrigimo vieta [2]. Svetimkūnio įstrigimas stemplėje beveik visada pasireiškia simptomais: disfagija (rijimo sutrikimas), odinofagija (skausmingas rijimas), skausmu už krūtinkaulio, gerklės skausmu, įstrigusio svetimkūnio pojūčiu, raugėjimu, vėmimu, springimu, stridoru (šiurkštus kvėpavimo garsas, susiaurėjus kvėpavimo takams), dusuliu ir padidėjusiu jautrumu [2, 5].

Komplikacijos tiesiogiai susijusios su svetimkūnio rūšimi (tipu) ir įstrigimo vieta virškinimo trakto [2]. Topografiškai dažna obstrukcijos vieta yra stemplė, joje kyla daugiausia komplikacijų: perforacija, mediasinitas, fistulė ar aspiracija. Komplikacijų dažnumas tiesiogiai proporcingas svetimkūnio laikui stemplėje [1]. Dantų krapštukai ir gyvūnų kaulai (ypač vištų ir žuvų) dažniausiai lemia perforaciją [1]. Ši rizika viršutinėje stemplės dalyje yra 25 proc. didesnė negu kitose vietose [2]. Svetimkūniui šalinti ties *musculus cricopharyngeus* ar virš jo indikuotina tiesioginė laringoskopija [2]. Endoskopinis ar chirurginis svetimkūnių šalinimas iš skrandžio indikuotinas tik pavojingo svetimkūnio atveju (iki 2,5 cm skersmens ar 6 cm ilgio objektai gali pašalinti natūraliai) ar svetimkūniui užsilaikius ilgiau negu 3–4 savaites [1]. Suprantama, svetimkūnį geriausia pašalinti prieš jam patenkant į skrandį [2]. Kai aštrus objektas pereina prievartį, perforacija gali atsirasti dvylikapirštės žarnos arba ileocekalinio vožtuvo srityse (perforacijos rizika siekia 15–35 proc.) [2]. Bukam svetimkūniui užsilaikius dvylikapirštėje žarnoje aštuonias dienas ar jam esant didesnio negu 6 cm skersmens, kyla išemijos pavojus. Minėtais atvejais svetimkūnius iš dvylikapirštės žarnos būtina šalinti [2]. Aštrūs daiktai, kurie perėjo dvylikapirštės žarnos kreivę, rentgenologiškai turi būti sekami kasdien, o kai svetimkūnis nepajuda tris dienas, indikuotinas chirurginis

šalinimas [1]. Prarytos natrio arba kalio hidroksido baterijos gali chemiškai nudeginti virškinimo trakto gleivinę, o ličio baterijos žaloja audinius indikuodamos per juos elektros srovės tekėjimą [2]. Stemplėje įstrigusios monetos gali sukelti stemplės sienelės nekrozę su perforacija ar fistule. Traukos jėga tarp dviejų ar daugiau magnetų arba nuryto metalo gali sukelti sienelių nekrozę dėl spaudimo su galima perforacija ar fistule, žarnų apsisukimu ar žarnų nepraeinamumu.

Baterijos, lokalizuotos stemplėje ir skrandyje, po radiologinio dokumentavimo turi būti skubiai (per 12 val.) pašalintos endoskopiškai [1]. Svarbu endoskopiškai netraukti narkotikų paketų, kontrabandininkų vežamų per sieną apsauginiuose apvalkaluose, nes šių apvalkalų plyšimas gali sukelti mirtį [2].

Nors dauguma tikrųjų svetimkūnių atpažįstami radiologiškai [5], paprasto rentgenologinio tyrimo klaidingi neigiami atsakymai įtariamo svetimkūnio atveju fiksuoti 47 proc. pacientų, maisto įstrigimo atveju – net 87 proc. [2], todėl, atlikus radiologinį tyrimą ir esant neigiamiems rezultatams, reikia atlikti endoskopiją [1]. Rentgenologinis tyrimas indikuotinas pacientams, kuriems fiksuoti perforacijos požymiai [5], tik kontraindikuotinas bario kontrastas [1, 2].

Dalykinėje literatūroje aprašoma įvairių ne endoskopinių gydymo metodų. Atpalaiduoti stemplės lygiuosius raumenis ir apatinį stemplės sfinkterį ir leisti nuslinkti svetimkūniui arba įstrigusiam maistui gali gliukagonas, vartojamas 0,5–2,0 mg dozėmis. Įstrigus maistui, gliukagono (1 mg, į veną), kaip pirminio gydymo, sėkmės rodiklis svyruoja 12–58 proc. Kiti metodai (*Hyoscine butylbromide* (*butylscopolamine*), angliarūgšte įsotinti gėrimai, papainas – mėsos marinatorius, intervenciniai radiologiniai metodai su Folley kateteriu, be endoskopijos), skirti svetimkūnio ar įstrigusio maisto slinkimui virškinimo traktu palengvinti, nepasitvirtino [1].

Kaip jau minėta, endoskopinis tikrųjų svetimkūnių ar įstrigusio maisto diagnostikos ir šalinimo metodas iš viršutinės virškinimo trakto dalies standartiniu lanksčiu aparatu (gastroskopu – 9,8 mm išorinio skersmens su 2,8 mm skersmens vienu kanalu) tapo standartinė procedūra (dėl tiesioginės vizualizacijos pasiekiamo beveik 100 proc. tikslumo ir ligonio komforto [1]), kurios sėkmės rodiklis >95 proc., o komplikacijų dažnumas (sergamumas ir mirtingumas) – 0–5 proc. [5, 6,

7]. Endoskopijos lanksčiu aparatu komplikacijos dažniausiai nedidelės, pavyzdžiui, kraujavimas iš gleivinės erozijų, įplyšimai (nors esama ir perforacijų bei susidarusių abscesų [5, 6, 7]), todėl, palyginti su standžiais endoskopais, lankstūs endoskopai tinkamesni šalinti svetimkūnius iš virškinimo trakto (dėl mažesnės perforacijos rizikos) [2]. Lanksčiais ultraplonais endoskopais (nazoendoskopais, išorinis skersmuo <6 mm) dažnai nepavyksta ištraukti objektų, esančių žemiau viršutinio stemplės sfinkterio [1].

Stemplėje įstrigusį maistą galima pašalinti dviem būdais: nustumti jį į skrandį (sėkmės rodiklis – 90 proc.), kai endoskopas lengvai juda aplink maistą, ar ištraukti, kai maisto gabalas išstumiamas iš įstrigimo vietos ir ištraukiamas per burną vienu gabalu ar susmulkintas gabalėliais. Tos pačios procedūros metu galima paimti biopsiją ar praplėsti stemplę (nesant reikšmingo stemplės pažeidimo) ir taip sumažinti pakartotinio įstrigimo riziką [1].

Pristatomas tyrimas dokumentiškai įrodo 100 proc. endoskopinių procedūrų sėkmę. Palyginti su panašiais tyrimais, rezultatas yra geresnis. Procedūrų, atliekamų lanksčiu endoskopu, sėkmė – 96,4 proc. Tai sietina, pirmiausia, su svetimkūnių tipais ir anatomine lokalizacijos vieta: itin retais atvejais buvo neįmanoma manipuliuoti aparatu ir priedais, atlikti endoskopinių manevrų ir svetimkūnį pašalinti. Standus / rigidiškas endoskopas, keliantis didesnę perforacijos riziką [5], naudotas tik nepavykus pašalinti svetimkūnio lanksčiu endoskopu. Pacientams, kuriems nustatyti proksimaliniai svetimkūniai, nurijusiems keletą daiktų ar kuriems prieš endoskopiją dėl įvairių priežasčių įtartas apsunkintas svetimkūnio šalinimas, taikyta bendroji nejautra (4,3 proc. atveju). Endoskopijos metu ar po jos komplikacijų, susijusių su endoskopiniu gydymo metodu, neužfiksuota.

Iš analizuotų pacientų sveikatos istorijų matyti, kad visos endoskopinės procedūros atliktos per 24 val. po to, kai svetimkūnis buvo nurytas (pagal ligoninės priimtus standartus – Kokybės valdymo sistemą (KVS)), neatsižvelgiant į svetimkūnio savybes ar jo anatominę lokalizaciją. Naudoti pagalbiniai endoskopiniai instrumentai (priedai): polipektominės kilpos, įvairios modifikacijos žnyplės ir Dormia krepšelis, nors dalykinėje literatūroje aprašomas gausnis endoskopinis arsenalas [6, 7].

Pagalbinio instrumento pasirinkimą lėmė svetimkūnio prigimtis (savybės), jo anatominės lokalizacijos vieta, instrumento kanalas ir endoskopoautojo intencija.

Viršutinio virškinimo trakto svetimkūnių problematika kasmet nagrinėjama daugybėje leidinių, tačiau žinios daugiausia grindžiamos atvejų aprašymais ir retrospektyvinėmis studijomis [1, 2, 5, 8]. Pristatomas tyrimas nėra naujas, nes daugelis duomenų, susijusių su endoskopiniu svetimkūnių šalinimu iš viršutinės virškinimo trakto dalies, yra išsamiai nagrinėti literatūroje [6, 7]. Atliktam tyrimui vertę suteikia tyrimo apimtis (416 pacientų) ir pasirinktas tyrimo laikotarpis (beveik visas RVUL / GREIT ligininės gyvavimo laikotarpis – 25 metai). Pateikti duomenys apie pacientus iš dalies atspindi epidemiologinį svetimkūnių nurijimo paplitimą Lietuvoje (dėl ligininės didelės aptarnaujamos teritorijos).

Apibendrinant galima teigti, kad kliniškai rimčiausių situacijų dėl galimų komplikacijų kyla užtrukus ištraukti svetimkūnį iš stemplės ar pacientui nurijus aštrų ir ilgą daiktą, bateriją ar magnetą. Gydomo nesėkmės

ir komplikacijų prognozavimo rodikliai tiksliausi, kai svetimkūnis nurytas tyčia, kai nuryta daug ar sudėtingų svetimkūnių ar kai nėra liginio ir gydytojo bendradarbiavimo [1].

Svetimkūnių endoskopinis šalinimas iš viršutinės virškinimo trakto dalies ir indikacijos chirurginei intervencijai išsamiai aptartos 2011 m. Amerikos gastrointestinalinės endoskopijos draugijos (ASGE) klinikinės praktikos gairėse „Nurytų svetimkūnių ir maisto įstrigimo gydymas“ ir 2016 m. Europos gastrointestinalinės endoskopijos draugijos (ESGE) gairėse „Svetimkūnių šalinimas suaugusiesiems iš viršutinės virškinimo trakto dalies“ [6, 7].

Išvada

Kvalifikuoto specialisto atliekamas endoskopinis svetimkūnių šalinimas naudojant endoskopą su priedais: kilpa, krepšeliu ir žnyplėmis, yra efektyvus ir saugus būdas, lemiantis didelę procedūros sėkmę, smarkiai sumažinantis hospitalizacijos laiką ir chirurgijos poreikį.

LITERATŪRA

- Costa PM, Carvalho L, Rodrigues JP, Túlio MA, Marques S, Carmo J, Bispo M, Chagas C. Endoscopic Management of Foreign Bodies in the Upper Gastrointestinal Tract: An Evidence-Based Review Article. *GE Port J Gastroenterol* 2016; 23(3): 142–152.
- Bekkerman M, Sachdev AH, Andrade J, Twersky Y, Iqbal S. Endoscopic Management of Foreign Bodies in the Gastrointestinal Tract: A Review of the Literature. *Gastroenterol Res Pract* 2016; 2016: 8520767.
- Mitraitė D., Adamonis K., Petrauskas D., Vaitkienė D., Bartusevičius A., Žvinienė K., Jurkonienė J. Svetimkūnis skrandžio antralinėje dalyje. (Foreign body in the anterior part of the stomach). *Gastroenterologija ir hepatologija* 2014; 1: 60–62.
- Soehendra N, Binmoeller KF, Seifert H, Schreiber HW. *Therapeutic Endoscopy: Color Atlas of Operative Techniques for the Gastrointestinal Tract*. Second edition. Stuttgart New York: Thieme, 2005.
- Sharma B, Raina S, Sharma N, Sharma R, Grover N, Sood A, Sodhi SS. Endoscopic management of foreign bodies from the upper gastrointestinal tract in the hills of Himachal Pradesh, India: A 5-year tertiary care experience. *J Dig Endosc* 2016; 7: 144–147.
- Birk M, Bauerfeind P, Deprez PH, Häfner M, Hartmann D, Hassan C, Hucl T, Lesur G, Aabakken L, Meining A. Removal of foreign bodies in the upper gastrointestinal tract in adults: European Society of Gastrointestinal Endoscopy (ESGE) clinical guideline. *Endoscopy* 2016; 48(5): 489–496.
- ASGE Standards of Practice Committee, Ikenberry SO, Jue TL, Anderson MA, Appalaneni V, Banerjee S, Ben-Me-nachem T, Decker GA, Fanelli RD, Fisher LR, Fukami N, Harrison ME, Jain R, Khan KM, Krinsky ML, Maple JT, Sharaf R, Strohmeyer L, Dominitz JA. Management of ingested foreign bodies and food impactions. *Gastrointest Endosc* 2011; 73(6): 1085–1091.
- Geraci G, Sciume C, Carlo GD, Picciurro A, Modica G. Retrospective analysis of management of ingested foreign bodies and food impactions in emergency endoscopic setting in adults. *BMC Emerg Med* 2016; 16: 42.