

# Dubens nepakankamumo lūžiai: diagnostika ir gydymo prioritetai

## Pelvic insufficiency fractures: diagnostic and treatment priorities

Giedrius Vaitukaitis, Giedrius Petryla, Igoris Šatkauskas, Valentinas Uvarovas

*Vilniaus universiteto Reumatologijos, traumatologijos-ortopedijos ir rekonstrukcinės chirurgijos klinika, Ortopedijos ir traumatologijos centras, Respublikinė Vilniaus universitetinė ligoninė, Šiltnamių g. 29, LT-04130 Vilnius, Lietuva*  
El. paštas: [vaitukaitis.giedrius@gmail.com](mailto:vaitukaitis.giedrius@gmail.com)

*Vilnius University, Clinic of Rheumatology, Orthopaedy-Traumatology and Reconstructive Surgery, Centre of Orthopaedy and Traumatology, Republican Vilnius University Hospital, Šiltnamių Str. 29, LT-04130 Vilnius, Lithuania*  
E-mail: [vaitukaitis.giedrius@gmail.com](mailto:vaitukaitis.giedrius@gmail.com)

Didėjant žmonių amžiaus vidurkiui, vis aktualesne problema tampa dubens nepakankamumo lūžiai, jų nepavėluota diagnostika ir gydymo taktika. Šio straipsnio tikslas yra apžvelgti pagrindinėse duomenų bazėse esamą literatūrą ir supažindinti su temos aktualumu, dubens nepakankamumo lūžių diagnostikos ir gydymo principais. Šioje literatūros apžvalgoje pateikiami duomenys iš „Pubmed“ ir „Cochrane“ duomenų bazių straipsnių, taip pat Respublikinės Vilniaus universitetinės ligoninės turimi duomenys apie dubens nepakankamumo lūžių gydymą, apžvelgiama diagnostikos ir gydymo taktika, taikoma šios ligoninės ortopedijos-traumatologijos skyriuose.

Lietuvos ligoninėse neturime bendros duomenų bazės, stinga ir atliktų išsamių tyrimų, kuriais galėtume remtis, kad sužinotume tikslų dubens nepakankamumo lūžių skaičių.

Nepakankamumo lūžiams daro įtaką šie rizikos veiksniai: ilgalaikis kortikosteroidų vartojimas, reumatoidinis artritas, juosmeninės dalies skoliozė, iš anamnezės žinomas šlaunikaulio proksimalinio galo lūžis, juosmeninės stuburo dalies artroziniai pakitimai. Visada reikia įtarti dubens nepakankamumo lūžį, jei pacientas, turintis rizikos veiksnių, skundžiasi staiga atsiradusiu, nuolatiniu apatinės juosmens dalies ir (ar) kitos dubens srities skausmu. Skausmas gali atsirasti ir nesant traumos arba po mažos kinetinės energijos traumos. Pagrindinis tyrimas, kuris turi būti atliktas įtariant nepakankamumo lūžį, yra dubens tiesinė rentgenograma. Jeigu ji rodo ar leidžia įtarti gaktikaulio šakų lūžį, rekomenduojama atlikti dubens kompiuterinę tomografiją. Dubens nepakankamumo lūžiai gali būti efektyviai gydomi tik kartu gydant osteoporozę ir dubens kaulų lūžį.

**Reikšminiai žodžiai:** dubens nepakankamumo lūžis, osteoporozė, mažos kinetinės energijos trauma

As the average of people lives increases pelvic insufficiency fractures, their timely diagnosis and treatment are becoming more severe problem. Purpose of this article is to review the main literature databases and provide relevant, diagnostic and therapeutic principles applicable to the pelvic insufficiency fractures. This literature review includes data from articles in Pubmed and Cochrane databases. Also overview and available data are provided from Republican Vilnius University Hospital which focuses on pelvic insufficiency fracture treatment.

Lithuanian hospitals do not have a common database and conducted extensive research, which could be reliable to identify exact number of pelvic insufficiency fractures.

Risk factors which impact fracture deficiencies are: long-term use of corticosteroids, rheumatoid arthritis, lumbar scoliosis, fracture and prior internal fixation of the proximal femur, osteochondrosis. If patient who has a risk factor is complaining about sudden, constant pain in lower back or any other pelvic area, then pelvic insufficiency fracture needs to be considered. When pelvic insufficiency fracture is suspected the main test to be carried out is plain radiography. Monitoring plain radiography or suspecting pubic bone fracture the CT scan is recommended. Effective treatment of pelvic insufficiency fracture needs to be in conjunction with the treatment of osteoporosis and bone fracture in the pelvis.

**Key words:** pelvic insufficiency fractures, osteoporosis, low energy trauma

## Įvadas

Nepakankamumo lūžiai – tai mažos kinetinės energijos traumas sukelti lūžiai, įvykstantys krentant iš stovimos padėties ar mažesnio aukščio, taip pat savaiminiai lūžiai. Pagrindinis šių lūžių rizikos veiksnys – osteoporozinė pakitęs kaulinis audinys, todėl neretai tokie lūžiai vadinami osteoporoziniais lūžiais. Dubens nepakankamumo lūžiai sudaro iki 7 % visų osteoporozinių lūžių, dažnai šie lūžiai sunkiai diagnozuojami dėl nespecifinių kliniki- nių požymių, būdingų įvairioms lėtinėms juosmens apa- tinės dalies bei dubens srities ligoms [1]. Didžiausias šių lūžių paplitimas yra senyvo amžiaus žmonių grupėje [2]. Įprastinė rentgenografija gali būti neinformatyvi arba rodyti minimalius pokyčius, nors kliniškai nepakanka- mumo lūžiai gali sukelti stiprius skausmus ir sutrikdyti paciento gebėjimą judėti bei kasdienę veiklą. Senstant Vakarų populiacijai, daugėja ir osteoporozinių dubens lūžių, kita vertus, atsirado galimybė radiologiškai tiksliai ir laiku diagnozuoti šią patologiją. Savalaikė diagnostika ir pasirinktas tinkamas gydymo būdas padeda pacien- tams greičiau susigrąžinti ankstesnį aktyvumo lygį ir sumažina neįgalumo bei mirtingumo riziką.

## Epidemiologija

Remiantis užsienio publikacijų duomenimis, vidutinis pacientų, dėl mažos energijos traumas patiriančių du- bens kaulų lūžius, amžiaus vidurkis yra 69 metai [2]. Šių lūžių skaičius, manoma, didės didėjant vidutiniam žmonių populiacijos amžiaus vidurkiui [2]. Prognozu- jama, kad iki 2050 metų vyresnių nei 65 metai žmonių skaičius pasaulyje padvigubės ir sudarys apie 21 % visos populiacijos [3]. Remiantis Mayo klinikos duomenimis (1968–1977 m.), dubens kaulų lūžių, patiriamų dėl mažos energijos traumas, pavyzdžiui, griuvimo, dažnis su amžiumi laipsniškai didėjo tiek moterų, tiek vyrų: 55–74 m. vyrų grupėje sudarė 7 iš 100 000 atvejų per

metus, o vyresnių nei 85 metai – 220,3 iš 100 000 atvejų; 55–74 m. moterų grupėje sudarė 56,9 iš 100 000 atvejų per metus, o vyresnių nei 85 metai – 446,3 iš 100 000 atvejų [2]. Suomijos gyventojų registro duomenimis, 1970–1997 m. dėl osteoporozinių dubens kaulų lūžių stacionare gydomų moterų, vyresnių nei 60 metų, skaičius didėjo nuo 20 iki 95 atvejų 100 000 moterų per metus, vidutiniškai didėjo 23 % kasmet. Vyresnių nei 80 metų moterų amžiaus grupėje osteopo- rozinių dubens lūžių daugėjo nuo 35 421 (1970 m.) iki 134 727 (2002 m.), tai yra 54 % kasmet. Iki 2030 m. lūžių skaičius padidės dar du tris kartus [4]. Lietuvoje neturime tikslių duomenų, kiek pacientų per metus patiria dubens kaulų nepakankamumo lūžius, tačiau Respublikinėje Vilniaus universitetinėje ligoninėje per metus gydymas stacionare taikomas apie 30 pacientų, patyrusių dubens nepakankamumo lūžius. Jų amžiaus vidurkis siekia 79 metus. Šie duomenys neatspindi visos Lietuvos situacijos, nes dauguma dubens nepakanka- mumo lūžių gydomi ambulatoriškai, o dalis pacientų nesikreipia į gydymo įstaigas.

## Patofiziologija ir rizikos veiksniai

Nepakankamumo lūžis – kaulo vientisumo pažeidi- mas veikiant fiziologinėms apkrovoms. Esant mažos energijos traumai, pavyzdžiui, pargriuvus, normalios struktūros kaulinis audinys smūgį atlaiko ir kaulas nelūžta. Dėl osteoporozės mažėja kaulinio audinio tankis ir elastingumas [5]. Patyrus mažos kinetinės energijos traumą arba savaime įvyksta lūžis, dubuo bio- mechaniškai tampa nestabilus. Ilgainiui dėl veikiančių šlyties jėgų lūžio zona plečiasi, pažeidžiama priekinė ir užpakalinė dubens žiedo dalys, kliniškai tai pasireiškia stiprėjančiais skausmais ir mažėjančiu paciento judru- mu [5]. Dubens nepakankamumo lūžiai pirmą kartą mokslinėje literatūroje paminėti 1982 m. aprašant tris dėl osteoporozės įvykusius savaiminius kryžkaulių

lūžius [6]. Literatūros duomenimis, daugiau nei 90 % visų pacientų, patyrusių nedidelės energijos traumos sukeltus dubens lūžius, radiologiniu tyrimu nustatoma ir osteoporozės diagnozė [7]. Tai dažniausias rizikos veiksnys šiems lūžiams atsirasti.

Kiti kaulinio audinio tankį ir atsparumą veikiančios rizikos veiksniai – kortikosteroidų ilgalaikio vartojimo sukelta osteopenija, osteomaliacija, dubens srities radioterapija gydant onkologines ligas bei antrinę osteoporozę sukeliančios ligos ir būklės. Manoma, kad dėl radioterapijai taikomos spinduliuotės blogėja kaulinio audinio kraujotaka, sutrinka kaulinio audinio medžiagų apykaita ir remodeliacija [8]. Antrinę osteoporozę gali sukelti hiperparatiroidizmas, renalinė osteodistrofija (dėl vitamino D sintezės sutrikimo), imunosupresinių preparatų vartojimas po organų transplantacijos [5].

Sergant reumatoidiniu artritu dubens nepakankamumo lūžių rizika padidėja dėl ilgalaikio kortikosteroidų vartojimo sukeltos osteopenijos, ligos nulemtos sumažėjusio paciento judrumo ir kryžkaulinių klubakaulio sąnarių deformacijų.

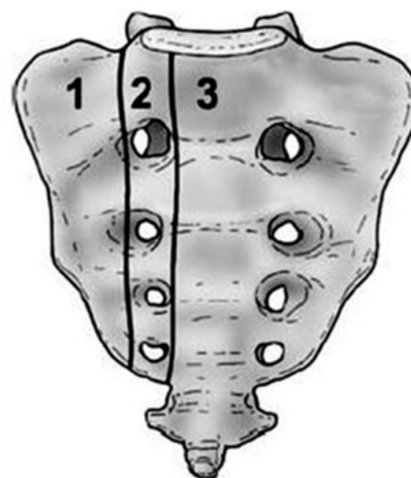
Praeityje diagnozuotas proksimalinio šlaunikaulio lūžis ir dėl to atlikta vidinė osteosintezė ar klubo sąnario artroplastika didina dubens nepakankamumo lūžio riziką. Literatūros duomenimis, 67,9 % proksimalinio šlaunikaulio lūžio atvejų diagnozuojama osteoporozė [9]. Be to, pakartotinai griūvant ant jau operuoto klubo, smūgio energija per konstrukcijas ar implantus tiesiogiai perduodama dubens kaulams ir kryžkauliui ir įvyksta vadinamasis šoninio suspaudimo dubens lūžis [10].

Juosmeninės stuburo dalies skoliozės atveju dubens padėtis pakinta taip, jog klubakaulio sparnas projektuojasi lateraliau nei šlaunikaulio didysis gūbrys. Griūvant visa smūgio jėga tenka klubakaulio sparnui (bet ne šlaunikaulio didžiajam gūbriui), osteoporotiškai pakitusiuose dubens kauluose įvyksta šoninio suspaudimo dubens lūžis [11].

Juosmeninės stuburo dalies artroziniai pakitimai ir chirurginis jų gydymas sumažina juosmeninės stuburo dalies judesių amplitudę ir padidina ašinių vertikalių šlyties jėgų poveikį viršutiniams kryžkaulio segmentams. Mažėjant kryžkaulio atsparumui deformuojančių jėgų poveikiui, įvyksta kryžkaulio lūžis – savaiminis nepakankamumo lūžis be traumos mechanizmo.

## Dubens nepakankamumo lūžių klasifikacija

Gaktikaulio šakų lūžiai sudaro iki 2/3 visų dubens nepakankamumo lūžių, gūžduobės lūžiai – tik 11–19 % [12]. Literatūros duomenimis, net 50–90 % atvejų lūžus gaktikaulio šakoms diagnozuojami ir kryžkaulio nepakankamumo lūžiai [13]. Pastarieji lūžiai skirstomi pagal Deniso pasiūlytą klasifikaciją (1 pav.) [14]. Kliniškai ši klasifikacija naudinga tuo, jog nurodo ryšį tarp kryžkaulio lūžio vietos ir lūžio sukeliamų komplikacijų rizikos. Daugiausia kryžkaulio nepakankamumo lūžių



1 pav. Kryžkaulio lūžiai pagal Deniso klasifikaciją. 1, 2, 3 – kaulo zonos, kuriose gali atsirasti lūžio linijos

įvyksta I zonoje. Lūžio linija eina vertikaliai, lygiagrečiai su kryžmeninio klubakaulio sąnario (*art. sacroiliaca*) paviršiumi [15]. Dubens nepakankamumo lūžius skirstant pagal traumos mechanizmą, daugiausia jų įvyksta šoninio suspaudimo metu [16]. Pacientui griūvant ant šono šoninės spaudimo jėgos veikia dubens kaulus, įvyksta kompresinis tos pačios pusės kryžkaulio lūžis (įprastai I zonoje), dubenkaulis toliau sukasi į vidų, įvyksta sėdynkaulio ir gaktikaulio šakų lūžiai. Esant šiems nepakankamumo lūžiams, lūžgalių poslinkis yra minimalus, paprastai diagnozuojami gaktikaulio šakų lūžiai, tačiau kryžkaulio lūžį rentgenologiškai pastebėti labai sunku. Priekinės ir užpakalinės kompresijos dubens nepakankamumo lūžių pasitaiko rečiau [13]. Vertikalių jėgų mechanizmas atsiranda pacientui griūvant tiesiai ant

uodegikaulio ar kryžkaulio, kartais tiesiog per staigiai sėdantis. Įvyksta vienpusis arba abipusis kryžkaulio lūžis, lūžio linija tęsiasi išilgai kryžmeninio klubakaulio sąnario paviršiaus [13]. Abipusio kryžkaulio nepakankamumo lūžio atveju vertikalias lūžio linijas paprastai sujungia papildoma horizontali lūžio linija, einanti per kryžkaulio kūną, taip susidaro „H“ ar „U“ formos lūžis. „H“ konfigūracijos kryžkaulio lūžis laikomas patognomoniniu nepakankamumo lūžio požymiu [17].

### Klinikinė diagnostika

Klinikiniai požymiai gali įvairuoti. Dubens nepakankamumo lūžiams būdingas požymis – staiga atsiradęs, nuolatinis apatinės juosmens dalies ir (ar) kitos dubens srities skausmas, sutrikdantis paciento galimybę judėti ir apsistarnauti kasdienėje veikloje. Simptomai gali atsirasti po patirtos neadekvačiai mažos energijos traumos (griuvimo), nors net iki 2/3 visų atvejų pacientai traumą neigia [5]. Simptomai paūmėja apkrovos metu ir palengvėja ramybėje, ypač gulint ant nugaros. Lūžio diagnozę sunkina ir tai, jog apatinės juosmens dalies skausmų priežastimi klaidingai palaikomas gretutinės patologijos paūmėjimas – stuburo kanalo stenozė, juosmens radikulopatija, osteoartritas. Dėl to kartais radiologinė diagnostika skiriama pavėluotai, praėjus ne vienai savaitei po įvykusio lūžio. Svarbu įvertinti galimus rizikos veiksnius nepakankamumo lūžiams įvykti, ypač osteoporozę, įvykusį osteoporozinį lūžį praeityje. Kliniškai tiriant įvertinamas dubens stabilumas, simptomų paūmėjimas atliekant specifinius mėginius, pavyzdžiui, FABER (angl. *hip flexion-abduction-external rotation*) – šlaunies lenkimą, atitraukimą ir sukimą į išorę) [18].

### Radiologinė diagnostika

Dubens rentgenografija. Įtariant dubens nepakankamumo lūžį pirmiausia turi būti atliekamos tiesinė dubens ir juosmeninės stuburo dalies dviejų kryptų rentgenogramos. Papildomai gali būti atliekamos įėjimo (*inlet*) ir išėjimo (*outlet*) projekcijų rentgenogramos. Tyrimas nėra patikimas, dėl žarnyno dujų ir šlapimo pūslės kontrastavimo sunkėja kryžkaulio ir užpakalinio dubens žiedo vertinimas. Vertinimą sunkina ir tai, jog dubens nepakankamumo lūžiai būna su minimaliu poslinkiu ar be poslinkio. Tik 20–38 % atvejų pavyksta identifikuoti

kryžkaulio nepakankamumo lūžį [19]. Diagnozavus gaktikaulio šakų lūžį, kaip algoritmas turi būti atlikta dubens kompiuterinė tomografija.

Kompiuterinė tomografija (KT) yra pirmiausia pasirenkamas metodas, rentgeno tyrimu diagnozuotiems dubens nepakankamumo lūžiams detalizuoti, taip pat tuo atveju, kai kliniškai įtarus lūžį rentgenogramos būna neinformatyvios. Įvairių literatūros šaltinių duomenimis, šio metodo jautrumas svyruoja tarp 70 % ir 90 % [20, 21]. Naudojamas plonų pjūvių KT metodas su vainikinių ir strėlinių projekcijų rekonstrukcijomis. KT padeda įvertinti lūžio morfologiją, kuri svarbi pasirenkant tolesnio gydymo metodą. Šis tyrimas informatyvus, nes leidžia atmesti kitos kilmės patologinius dubens lūžius. KT matoma įprasta kaulo trabekulinė struktūra aplink lūžio zoną paprastai paneigia metastazes ar infekciją [22].

Magnetinio rezonanso tomografija (MRT) yra jautriausias radiologinis tyrimas dubens nepakankamumo lūžiams diagnozuoti. Tyrimo jautrumas >95 % [20, 21]. MRT metodu nustatoma kaulų čiulplų edema, išsivystanti dėl uždegimo ir hematomos po įvykusio lūžio. MRT režimai T2 STIR ir T2 su nuslopintu riebalų signalu ypač jautrūs nepakankamumo lūžiams diagnozuoti. Dar tikslesni rezultatai pasiekiami naudojant intraveninę kontrastavimą su gadoliniu [23].

Kaulų scintigrafija naudojant Tc-99 izotopą yra antros eilės metodas nepakankamumo lūžiams diagnozuoti ir vertinti. Padeda labai anksti patvirtinti lūžio diagnozę (praėjus 24–72 val. po simptomų atsiradimo). Tyrimo jautrumas 96 % [19]. Kryžkaulio srityje fiksuojamas „H“ formos švytėjimas esant būdingiems klinikiniais simptomams laikomas specifiniu diagnostiniu požymiu. Tokia kryžkaulio lūžio morfologija pasitaiko 42,7 % visų kryžkaulio nepakankamumo lūžio atvejų [24].

### Gydymas

Pacientai, patyrę dubens nepakankamumo lūžį, įprastai gydomi konservatyviai. Svarbiausi šio gydymo etapai turėtų būti skausmo malšinimas ir ankstyvas paciento skatinimas judėti. Leidžiama minti iki toleruojamos skausmo ribos, jeigu reikia, naudojamos pagalbinės vaikščiojimo priemonės. Sutrikus paciento judrumui, užsitęsiamos lovos režimas, padidėja gretutinių komplikacijų rizika – giliųjų venų trombozė ir trombinė embolija,

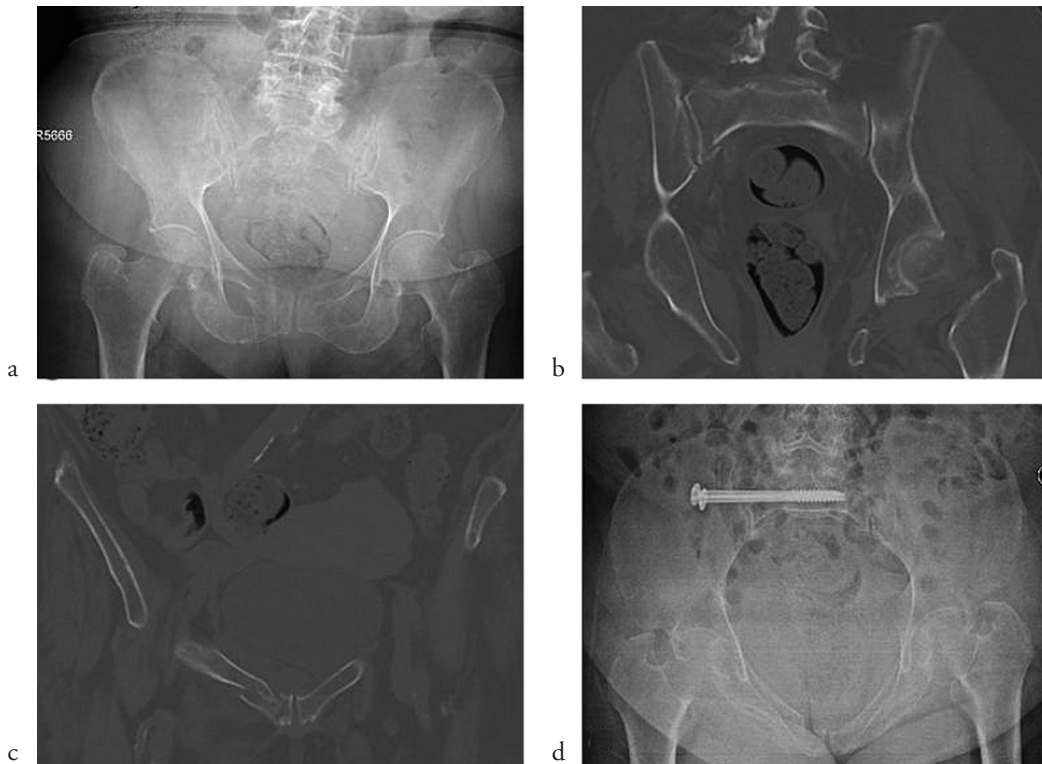plaučių hipoventiliacija ir pneumonija, pragulų formavimasis, raumenų jėgos ir kaulinio audinio tankio mažėjimas, sunkėja osteoporozė [25]. Nors publikacijose teigiama, kad dauguma pacientų išrašomi gydyti ambulatoriškai netaikant operacinio gydymo, tačiau tik mažiau nei pusė visų pacientų ir toliau gydomi konservatyviai susigrąžina buvusį ankstesnį judrumą ir gebėjimą savarankiškai apsitarnauti [26, 27].

Osteoporozė yra dažniausia ir svarbiausia dubens nepakankamumo lūžio priežastis. Patvirtinus osteoporozės diagnozę (įprastai atliekamas kaulų mineralinio tankio tyrimas – kaulų densitometrija (DEXA)), turėtų būti skiriamas specifinis medikamentinis gydymas, dieta, papildyta vitaminu D ir kalciumu. Kaulinio audinio rezorbciją mažinantys vaistai – bisfosfonatai slopina osteoklastų funkciją, didina kaulinio audinio mineralinę tankį ir sumažina pakartotinių osteoporozinių lūžių riziką [28]. Kalcitoninas skiriamas postmenopauzinei osteoporozei gydyti. Iš anabolinių preparatų vartojamas teriparatidas – rekombinantinis žmogaus parathormonas [5].

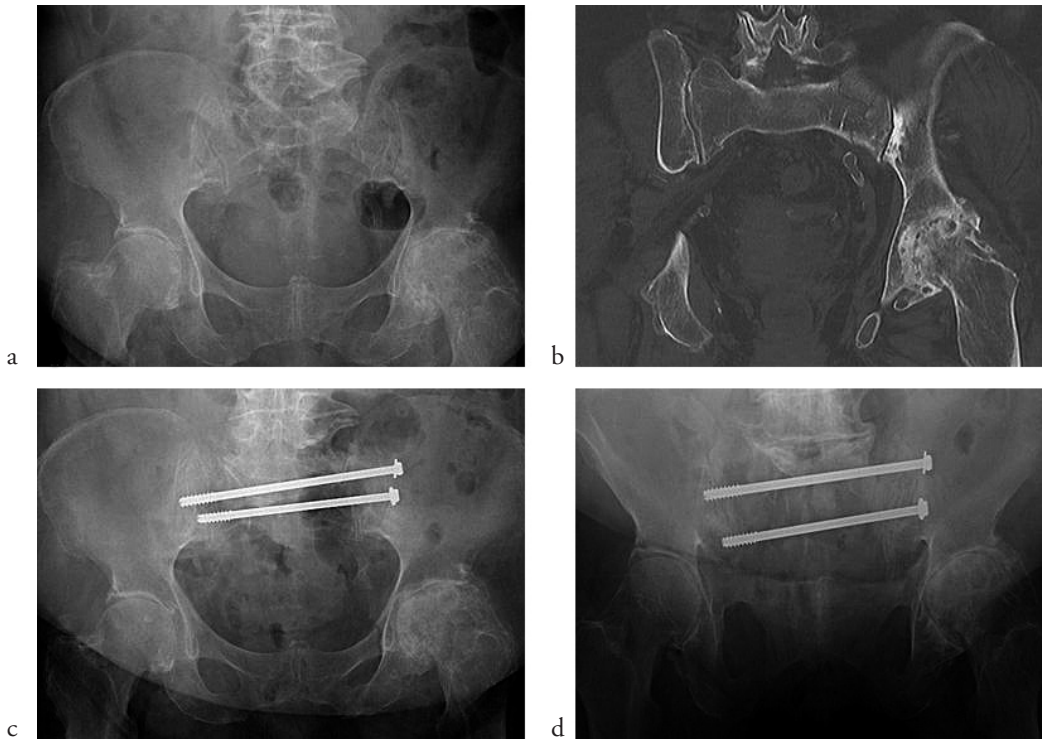
Operacinis gydymas rekomenduojamas pacientams, kuriems konservatyvus gydymas neefektyvus, 4–6 sa-

vaites apatinėje juosmens arba kryžmenyje dalyje išlieka skausmai, stipriai ribojantys paciento galimybę judėti ir apsitarnauti. Operacijos tikslas – atlikti lūžio zonos kompresiją ir sumažinti patologinius mikrojudesius tarp lūžgalių, taip sumažinant skausmą [29]. Dažniausiai pasitaikantys kryžkaulio nepakankamumo lūžiai gydomi minimaliai invazyvia technika, atliekant vienpusę *art. sacroiliaca* tranfiksaciją arba perkryžkaulinę fiksaciją kanuliuotais sraigtais. Operacijos metodas pasirenkamas atsižvelgiant į lūžio morfologiją, kaulinio audinio tankį, kaulinio audinio defektus, atsiradusius dėl kryžkaulio šoninio suspaudimo. Vienpusė fiksacija galima esant vienpusiam kryžkaulio lūžiui ir gerai kryžkaulio kaulinio audinio kokybei. Stipriai osteoporozėms pakitęs kryžkaulis dažnai lūžta abipus, radiologiškai gali būti nustatoma „H“ formos lūžio morfologija, vienpusės kryžkaulio fiksacijos nepakanka [30]. Kryžkaulio kauliniams defektams dėl kompresinių lūžių užpildyti papildomai gali būti panaudoti kaulo alo- arba autotransplantatai.

Kaip fiksacijos sraigtais alternatyva kryžkaulio I zonos (pagal Deniso klasifikaciją) lūžiams stabilizuoti taikoma cementoplastika [31]. Kryžkaulio kauliniai defektai po nepakankamumo lūžių minimaliai invazyvia technika



**2 pav.** Mažos kinetinės energijos trauma namuose 86 metų moteriai. Nuolatiniai skausmai apatinėje juosmens dalyje ir dešinio kirkšnies srityje, dėl traumos stipriai apribota judėjimo funkcija; **a** – rentgenologiškai matomas tik dešinio gaktikaulio viršutinės šakos lūžis, minimalus lūžgalių poslinkis; **b**, **c** – kryžkaulio vienpusis lūžis iš dešinės ir dešinio gaktikaulio viršutinės šakos lūžis; **d** – minimaliai invazyviu būdu atlikta vienpusė dešinė *art. sacroiliaca* tranfiksacija dviem sraigtais



**3 pav.** Mažos kinetinės energijos trauma 83 metų moteriai. Nuolatiniai skausmai apatinėje juosmens dalyje ir kairio kirkšnies srityje, apribota judėjimo funkcija; **a** – rentgenologiškai matomas tik kairio gaktikaulio viršutinės šakos lūžis be poslinkio; pacientė išleista gydyti ambulatoriškai; **b** – dėl išliekančių ir stiprėjančių juosmens skausmų po 10 dienų atlikta KT: kryžkaulio abipusis lūžis ir kairio gaktikaulio viršutinės šakos lūžis; **c, d** – minimaliai invazyviu būdu atlikta perkryžkaulinė fiksacija dviem sraigtais per S1 ir S2 kūnus

užpildomi polimetilmetakrilatu (PMMA). Cementui sukietėjus stabilizuojama lūžio zona, sumažėja lūžgalių judesiai, dėl to mažėja skausmai, pagarėja pacientų judrumas [32].

Respublikinės Vilniaus universitetinės ligoninės Ortopedijos ir traumatologijos centre, įtariant dubens nepakankamumo lūžį, visuomet atliekamos dviejų krypčių dubens rentgenogramos ir dubens kompiuterinė tomografija. Diagnozavus dubens lūžį, skiriamas gydymas stacionare, medikamentinis skausmo malšinimas, tromboembolinių komplikacijų profilaktika. Tinkamai numalšinus skausmą, pradedama ankstyva kineziterapija ir mobilizacija, leidžiama minti iki toleruojamos skausmo ribos naudojant pagalbines judėjimo priemones. Operacinis gydymas skiriamas užsitęsus lovos režimui dėl išliekančių juosmens srities skausmų, labai sunkinančių judėjimo funkciją. Dažniausiai pasitaikančių kryžkaulio nepakankamumo lūžių atveju minimaliai invazyvia technika atliekama kryžkaulio sintezė sraigtais, su vienu (2 pav.) arba abipuse *art. sacroiliaca* transfiksacija (3 pav.). Taikant tik užpakalinę dubens žiedo fiksaciją, paprastai pasiekiami geri klinikiniai rezultatai, todėl papildoma priekinė dubens žiedo fiksacija dėl gaktikaulio šakų lūžio mūsų klinikoje atliekama retai.

### Apibendrinimas

Dubens kaulų nepakankamumo lūžių atėityje bus diagnozuojama daugiau, nes žmonių vidutinis amžius didėja, o diagnostiniai tyrimai gerėja. Dubens nepakankamumo lūžiai yra didelė problema vyresnio amžiaus pacientams, nes dėl skausmo jiems sunku judėti, apsitarnauti buityje, šie žmonės tampa priklausomi nuo kitų. Tokia būklė sukelia gretutinių komplikacijų: išsivystyto giliųjų venų trombozė ir trombinė embolija, pneumonija, atsiranda pragulų, sumažėja raumenų jėga ir kaulinio audinio tankis, sunkėja osteoporozė, pasireiškia šalutinis analgetikų poveikis. Gydytojas turėtų įtarti dubens nepakankamumo lūžį, jei pacientas yra vyresnis nei 65 metų, serga medžiagų apykaitos sutrikimus sukeliančiomis ligomis, vartoja kortikosteroidus, jei iš anamnezės žinoma diagnozuota osteoporozė. Pasireiškus dubens, klubo sąnarių, kirkšnies srities skausmui, visada rekomenduojama atlikti dubens rentgenogramas, nors pacientas apklausiamas ir neminėtų aiškios traumas. Gydymas yra veiksmingas tik laiku diagnozavus dubens nepakankamumo lūžį, taip pat kartu gydant ir osteoporozę. Dubens nepakankamumo lūžiai dažniausiai gydomi konservatyviai, tačiau jei skausmas užsitęsia ilgiau nei 4–6 savaites ir riboja paciento judėjimą, rekomenduojamas operacinis gydymas.

## LITERATŪRA

1. Burge R, Dawson-Hughes B, Solomon DH, Wong JB, King A, Tosteson A. Incidence and economic burden of osteoporosis-related fractures in the united states, 2005-2025. *J Bone Miner Res.* 2007; 22(3): 465-75. doi:10.1359/jbmr.06111.
2. Melton LJ III, Sampson JM, Morrey BF, Ilstrup DM. Epidemiologic features of pelvic fractures. *Clin Orthop Relat Res.* 1981; 155: 43-47.
3. US census data. 2012 national population projections: summary tables. Web site. <http://www.census.gov/population/projections/data/national/2012/summarytables.html>. Published May 15, 2013. Accessed March 1, 2014.
4. Kannus P, Palvanen M, Niemi S, Parkkari J, Jarvinen M. Epidemiology of osteoporotic pelvic fractures in elderly people in Finland: sharp increase in 1970-1997 and alarming projections for the new millennium. *Osteoporos Int.* 2000; 11(5): 443-8.
5. Tsiridis E, Upadhyay N, Giannoudis PV. Sacral insufficiency fractures: current concepts of management. *Osteoporos Int.* 2006; 17: 1716. doi:10.1007/s00198-006-0175-1.
6. Lourie H. Spontaneous osteoporotic fracture of the sacrum. An unrecognized syndrome of the elderly. *JAMA.* 1982; 248(6): 715-7.
7. Morris R, Sonibare A, Green D, Masud T. Closed pelvic fractures: characteristics and outcomes in older patients admitted to medical and geriatric wards. *Postgrad Med J.* 2000; 76(900): 646.
8. Moreno A, Clemente J, Crespo C, Martinez A, Navarro M, Fernández L, Minguell J, Vázquez G, Andreu FJ. Pelvic insufficiency fractures in patients with pelvic irradiation. *Int J Radiat Oncol Biol Phys.* 1999; 44(1): 61-66.
9. Pogrund H, Rigal WM, Makin M, Robin G, Menczel J, Steinberg R. Determination of osteoporosis in patients with fractured femoral neck using the Singh index: a Jerusalem study. *Clin Orthop Relat Res.* 1981; 156: 189.
10. Soles GL, Ferguson TA. Fragility fractures of the pelvis. *Curr Rev Musculoskelet Med.* 2012; 5(3): 222-228. doi: 10.1007/s12178-012-9128-9.
11. Gotis-Graham I, McGuigan L, Diamond T, et al. Sacral insufficiency fractures in the elderly. *J Bone Joint Surg Br.* 1994; 76(6): 882.
12. Boufous S, Finch C, Lord S, Close J. The increasing burden of pelvic fractures in older people, New South Wales, Australia. *Injury.* 2005; 36: 1323-9.
13. Krappinger D, Kammerlander Ch, Hak DJ, Blauth M. Low-energy osteoporotic pelvic fractures. *Arch Orthop Trauma Surg.* 2010; 130: 1167-75. doi: 10.1007/s00402-010-1108-1.
14. Denis F, Davis S, Comfort T. Sacral fractures: an important problem. Retrospective analysis of 236 cases. *Clin Orthop Relat Res.* 1988; 227: 67-81.
15. Lin J, Lane JM. Sacral stress fractures. *J Womens Health* 2003; 12: 879-88.
16. Dalal SA, Burgess AR, Siegel JH, Young JW, Brumback RJ, Poka A, Dunham CM, Gens D, Bathon H. Pelvic fracture in multiple trauma: classification by mechanism is key to pattern of organ injury, resuscitative requirements, and outcome. *J Trauma.* 1989; 29(7): 981-1000. discussion 1000-2.
17. Blake SP. Sacral insufficiency fracture. *Br J Radiol.* 2004; 77 (922): 891-6.
18. Magee DJ (eds). *Orthopedic physical assessment.* 3rd ed. W. B. Saunders, Philadelphia, 1997.
19. Lyders EM, Whitlow CT, Baker MD, Morris PP. Imaging and Treatment of Sacral Insufficiency Fractures. *Am J Neuroradiol.* 2010; 31(2): 201-10.
20. Cabarrus MC, Ambekar A, Lu Y, Link TM. MRI and CT of insufficiency fractures of the pelvis and the proximal femur. *Am J Roentgenol.* 2008; 191(4): 995-1001. doi:10.2214/AJR.07.3714; 10.2214/AJR.07.3714.
21. Henes FO, Nuchtern JV, Groth M, et al. Comparison of diagnostic accuracy of magnetic resonance imaging and multidetector computed tomography in the detection of pelvic fractures. *Eur J Radiol.* 2012; 81(9): 2337-42. doi:10.1016/j.ejrad.2011.07.012.
22. Peh WC, Khong PL, Yin Y, Ho WY, Evans NS, Gilula LA, Yeung HW, Davies AM. Imaging of pelvic insufficiency fractures. *Radiographics* 1996; 16: 335-48.
23. Grangier C1, Garcia J, Howarth NR, May M, Rossier P. Role of MRI in the diagnosis of insufficiency fractures of the sacrum and acetabular roof. *Skeletal Radiol.* 1997; 26: 517-24.
24. Finiels H, Finiels P, Jacquot J, Strubel D. Fractures of the sacrum caused by bone insufficiency. Meta-analysis of 508 cases. *Presse Med.* 1997; 26(33): 1568-73.
25. Babayev M, Lachmann E, Nagler W. The controversy surrounding sacral insufficiency fractures: to ambulate or not to ambulate? *Am J Phys Med Rehabil.* 2000; 79(4): 404-9.
26. Breuil V, Roux CH, Testa J, Albert C, Chassang M, Brocq O, Euler-Ziegler L. Outcome of osteoporotic pelvic fractures: An underestimated severity. Survey of 60 cases. *Joint Bone Spine.* 2008; 75(5): 585-8.
27. Morris RO, Sonibare A, Green DJ, Masud T. Closed pelvic fractures: characteristics and outcomes in older patients admitted to medical and geriatric wards. *Postgrad Med J.* 2000; 76(900): 646-50.
28. Reginster J, Minne HW, Sorensen OH, Hooper M, Roux C, Brandi ML, Lund B, Ethgen D, Pack S, Roumagnac I, Eastell R. Randomized trial of the effects of risedronate on vertebral fractures in women with established postmenopausal osteoporosis. Vertebral Efficacy with Risedronate Therapy (VERT) Study Group. *Osteoporos Int.* 2000; 11(1): 83-91.
29. Mears SC, Sutter EG, Wall SJ, Rose DM, Belkoff SM. Biomechanical comparison of three methods of sacral fracture fixation in osteoporotic bone. *Spine.* 2010; 35 (10): E392-E395.
30. Gardner MJ, Routt MLC. Transiliac-transsacral screws for posterior pelvic stabilization. *J Orthop Trauma.* 2011; 25(6): 378-84.
31. Garant M. Sacroplasty: a new treatment for sacral insufficiency fracture. *J Vasc Interv Radiol.* 2002; 13(12): 1265-7.
32. Gupta AC1, Yoo AJ, Stone J, Barr JC, Brook A, Tutton S, Ortiz O, Hirsch AE, Larvie M, Frey ME, Jayaraman MV, Hirsch JA. Percutaneous sacroplasty. *J Neurointerv Surg.* 2012; 4(5): 385-9. doi:10.1136/neurintsurg-2011-010136.